



Sémiologie articulaire

du membre inférieur

Module bio-clinique
Appareil locomoteur
2010-2011



Hanche

Sémiologie de la hanche

- **Articulation profonde**
- **Mobilité complexe**
 - ◆ flexion/extension
 - ◆ rotations
 - ◆ abduction/adduction
- **Douleur et boiterie**

Toit du cotyle

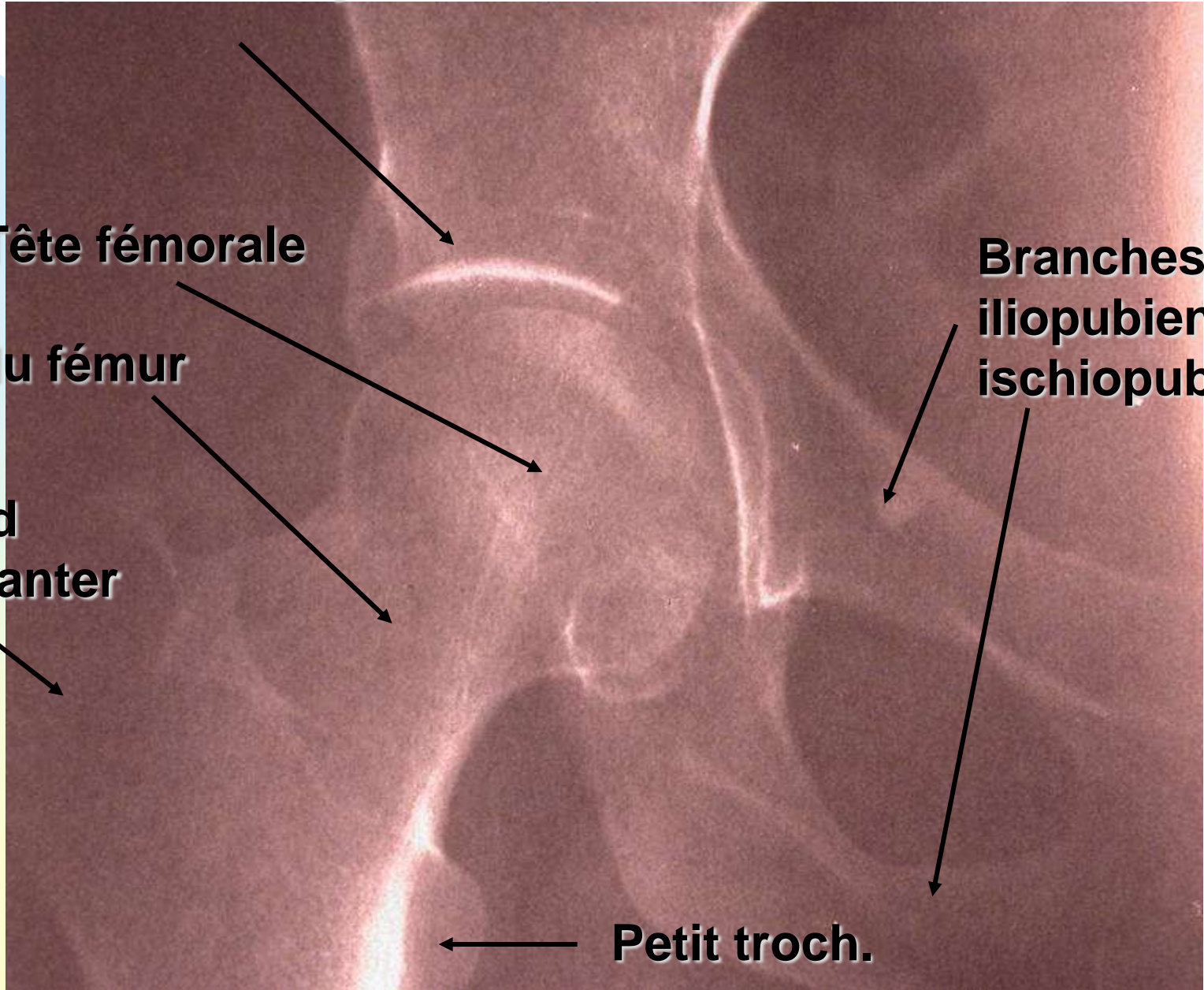
Tête fémorale

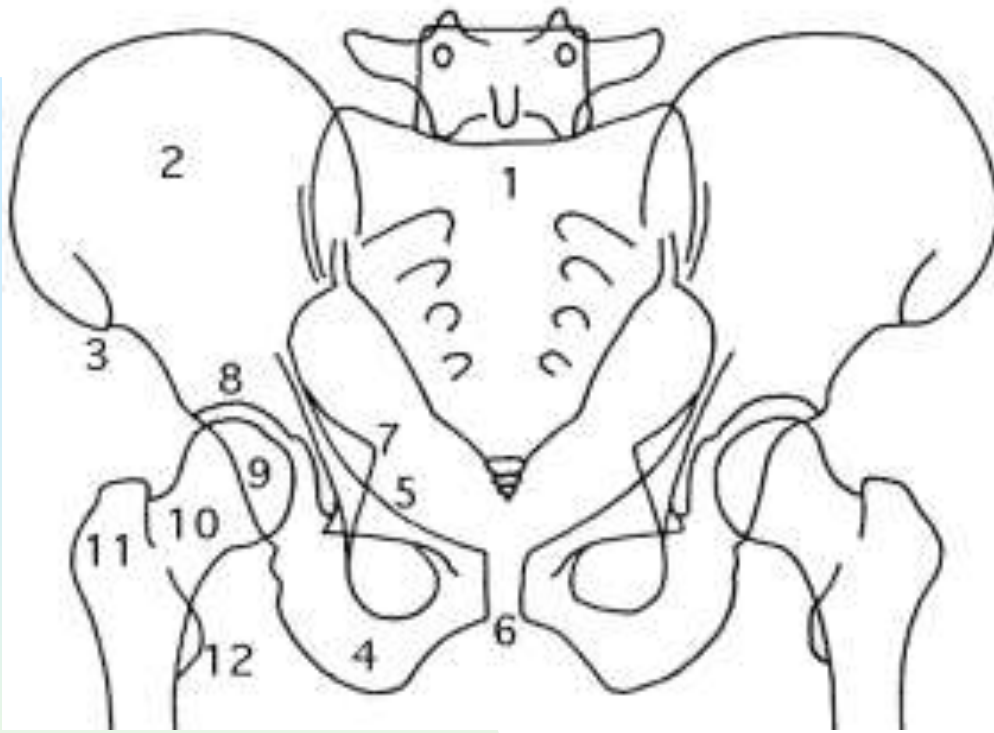
Col du fémur

Grand trochanter

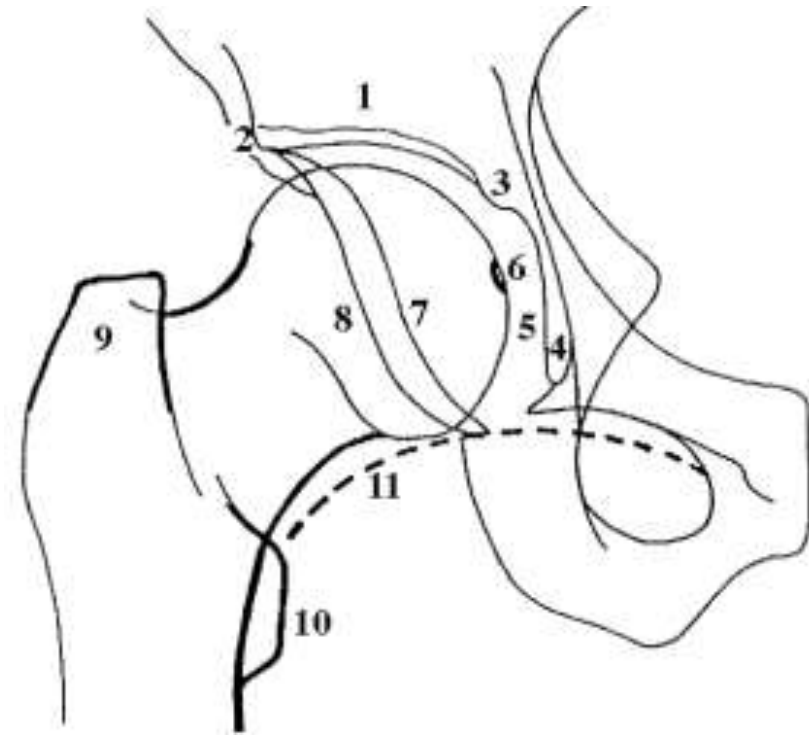
**Branches
iliopubienne
ischiopubienne**

Petit troch.





1. sacrum, 2. aile iliaque, 3. EIAS, 4. ischion, 5. branche ilio-pubienne, 6. pubis, 7. épine sciatique, 8. toit du cotyle, 9. tête fémorale, 10. col, 11. grand trochanter, 12. petit trochanter.



1. toit du cotyle, 2. bord externe du toit, 3. bord interne, 4. U radiologique, 5. arrière-fond, 6. ligament rond, 7. bord antérieur du cotyle, 8. bord postérieur, 9. grand trochanter, 10. petit trochanter, 11. cintre cervico-obturateur.



INTERROGATOIRE

Douleur de hanche

- **Caractérisation de la Douleur**
 - **Siège**
 - ◆ Antérieure : inguinale
 - ◆ Latérale
 - ◆ Postérieure
 - ◆ Projetée au genou...
 - Rythme mécanique ou inflammatoire
 - mode d'apparition, durée d'évolution...
 - Boiterie



INSPECTION

Inspection de la hanche

- **Décubitus**
 - ◆ **attitude antalgique : flexum, psoïtis**
 - ◆ **volume musculaire des cuisses (amyotrophie)**
- **Station debout**
 - ◆ **axes des membres inférieurs.**

Inspection de la hanche

■ Marche :

◆ Normale :

- ☞ en trois temps : pas antérieur, mise en appui, pas postérieur
- ☞ pas symétriques sans heurt ni boiterie
- ☞ demi-tour facile

◆ Boiterie :

- ☞ d'esquive : défaut d'appui du côté malade
- ☞ de Trendelenbourg : insuffisance musculaire du moyen fessier, bascule du côté de la hanche malade
- ☞ démarche dandinante.



PALPATION

Palpation de la hanche

- Recherche de points douloureux exquis
 - Articulaire :
 - ◆ région inguinale
 - ◆ profonde
 - Péri-articulaire :
 - ◆ grand trochanter (insertion des fessiers)
 - ◆ masses musculaires
 - Vérifier les orifices herniaires, les aires ganglionnaires, les poulx, les os...

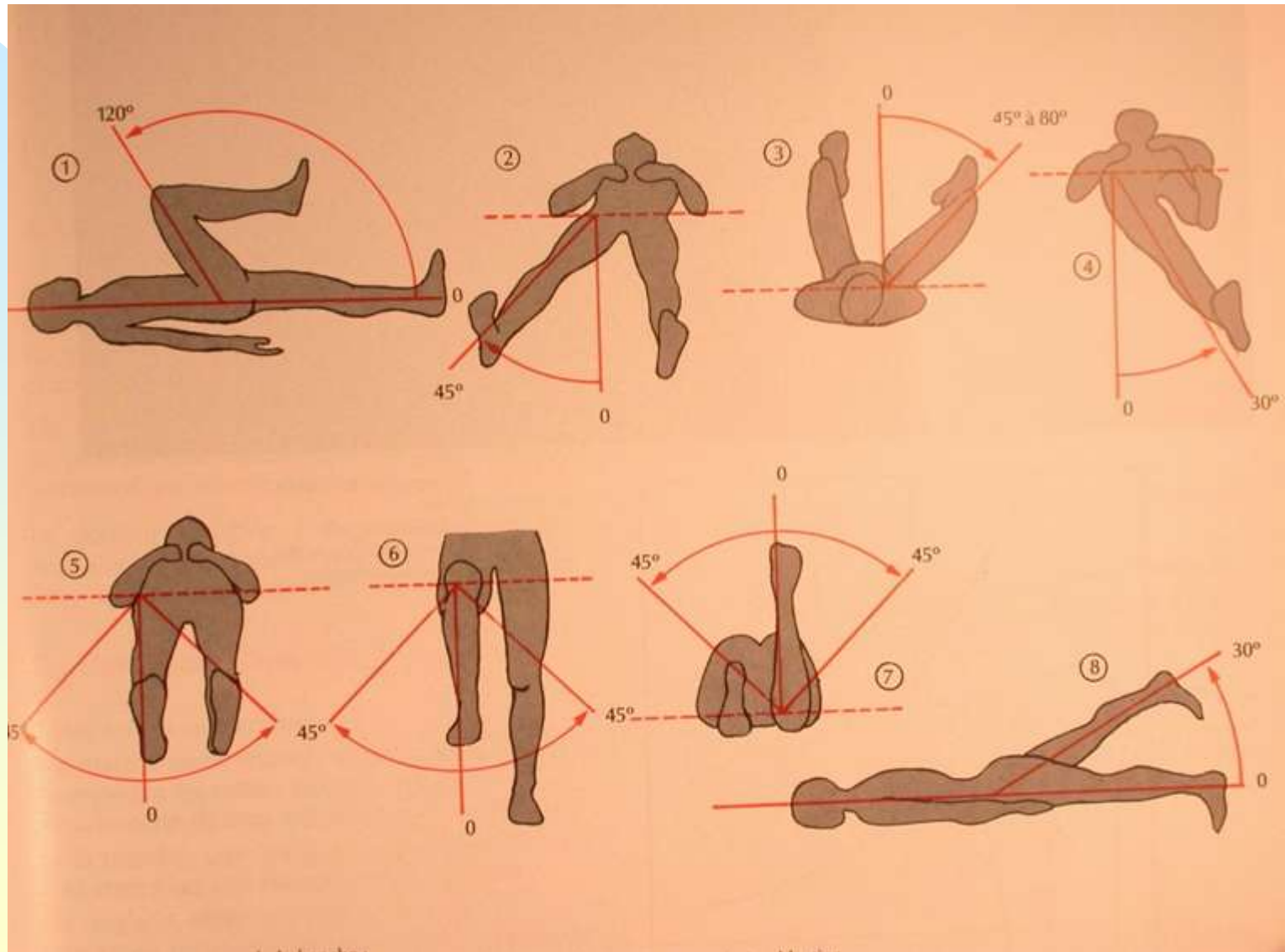


MOBILISATION

Mobilisation de la hanche

- **Active**
 - ◆ symétrique et indolore
 - ◆ élévation membre inférieur en extension
- **Passive**
 - ◆ cotation des amplitudes par rapport à la position anatomique
 - ◆ symétrique et indolore
- **Contrariée**

Mobilité articulaire de hanche



ATTEINTE ABARTICULAIRE

- Testing des psoas
- Testing des quadriceps
- Testing des moyens fessiers

- Signe du tabouret
- Syndrome clinostatique

Syndrome clinostatique (ou « clinostatisme »)

- Défaut d'élévation du membre inférieur en extension
- Traduit généralement une lésion osseuse du cotyle ou du petit trochanter (droit antérieur)
- Douleur ou impossibilité
- Possible après une élévation passive de 15°
- Hanche (mobilisation passive) et examen neurologique normaux

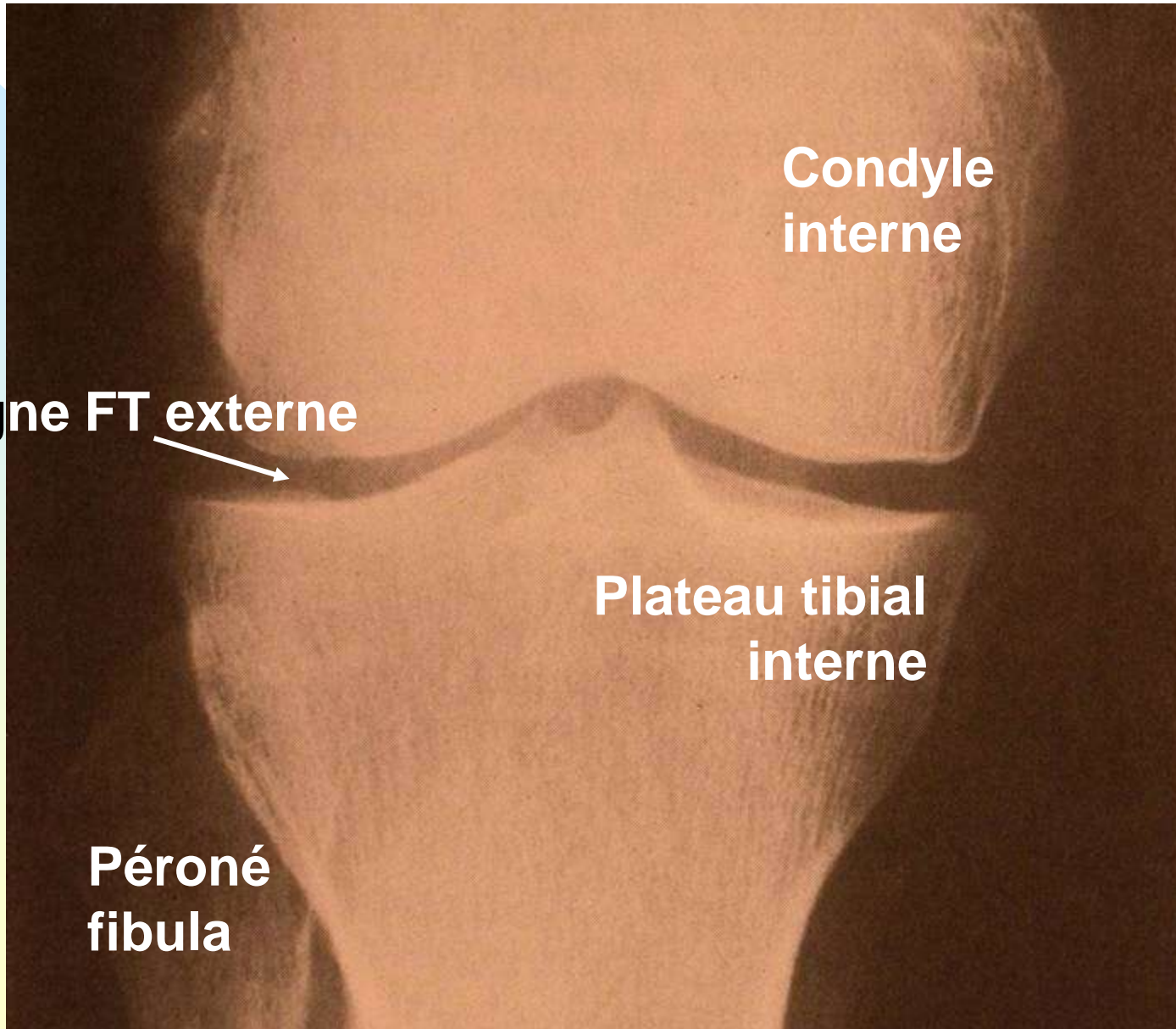


Genou

Sémiologie du genou

- 3 articulations + bourses séreuses :
 - ◆ fémoro tibiale (compartiments FTI/FTE)
 - ◆ fémoro patellaire
 - ◆ péronéo tibiale supérieure
- Superficielle +++ (traumatismes, liquide)
- 2 axes de mobilité :
 - ◆ flexion/extension
 - ◆ rotations sur pivot (ligaments croisés)

Radiographie de genou debout de face





INTERROGATOIRE

Douleur du genou

- **Siège :**
 - ◆ **antérieur - escaliers ou signe du cinéma**
=> syndrome rotulien à évoquer
 - ◆ **interne ou externe - marche sur le plat**
=> syndrome compartimental interne ou externe à évoquer
 - ◆ **postérieur : kyste poplité**
 - ◆ **Gêne fonctionnelle à préciser : marche, escaliers, canne...**

Autres symptômes

- **Bruits articulaires**
 - ◆ **craquements, claquements, ressaut**
(altérations de la surface du cartilage, languette méniscale)
- **Sensation de dérobage**
- **Sensation ou vrai blocage du genou**
- **Sensation de dérangement interne (corps étranger intra articulaire)**

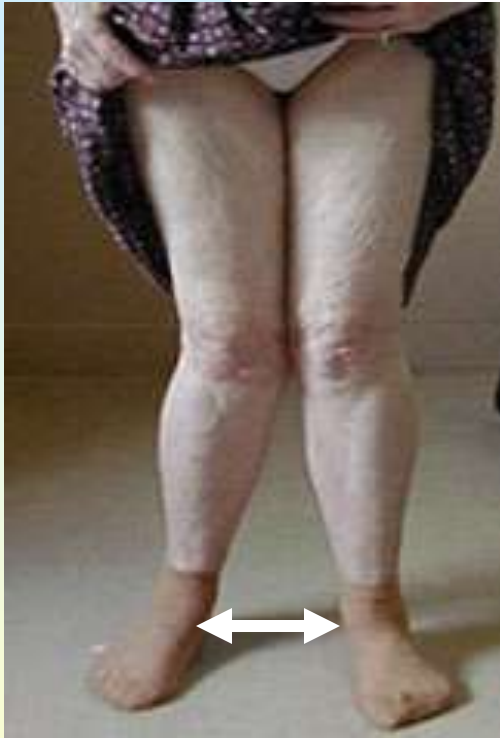

INSPECTION

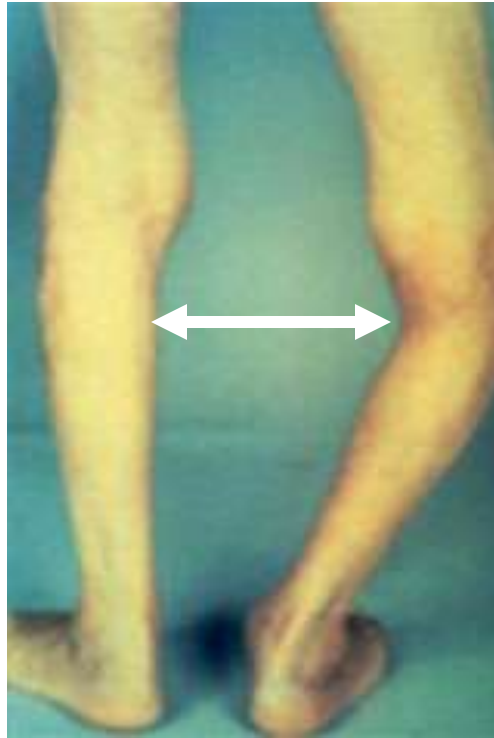Inspection du genou

- **Debout :**
 - ◆ déviations des axes :
genu varum, genu valgum, récurvatum,
 - ◆ kyste poplité
- **Marche :** avec ou sans boiterie
- **Couché :**
 - ◆ flexum
 - ◆ gonflement, rougeur, tuméfaction superficielle pré-rotulienne ou globale,
 - ◆ amyotrophie quadricipitale

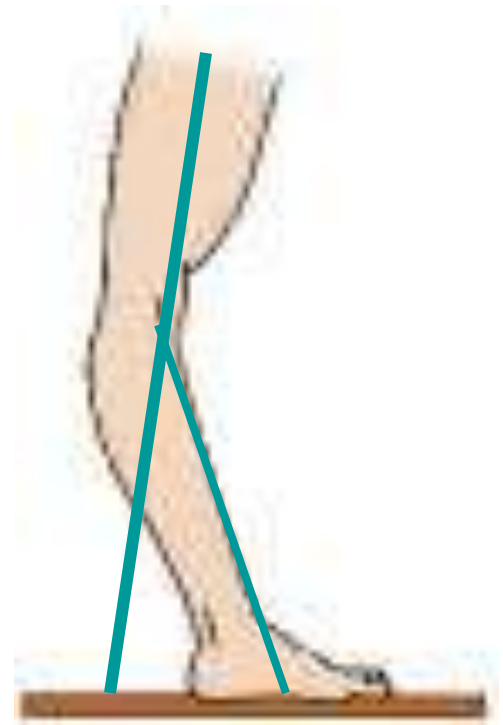
Déformations du genou



Genu valgum

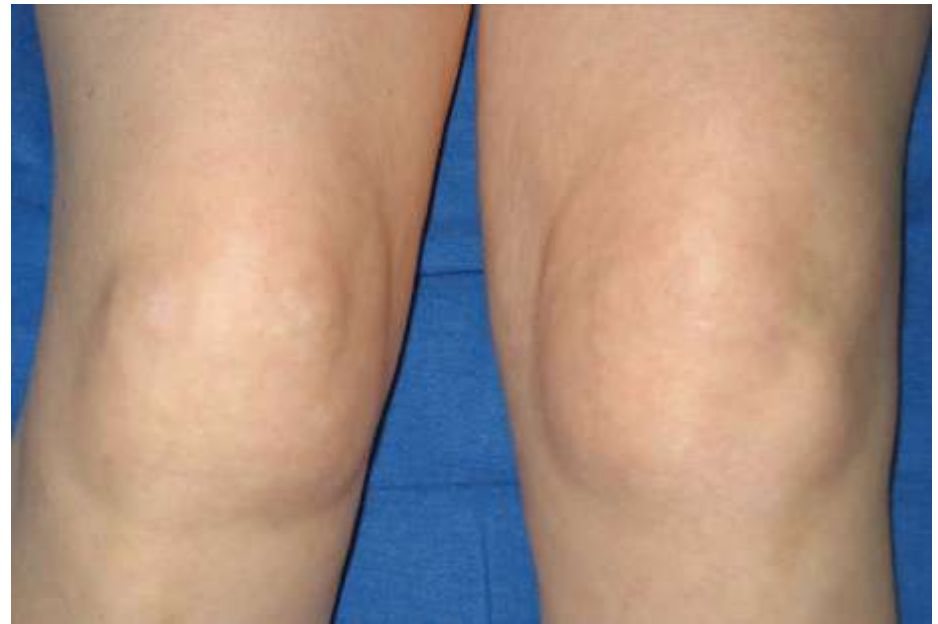
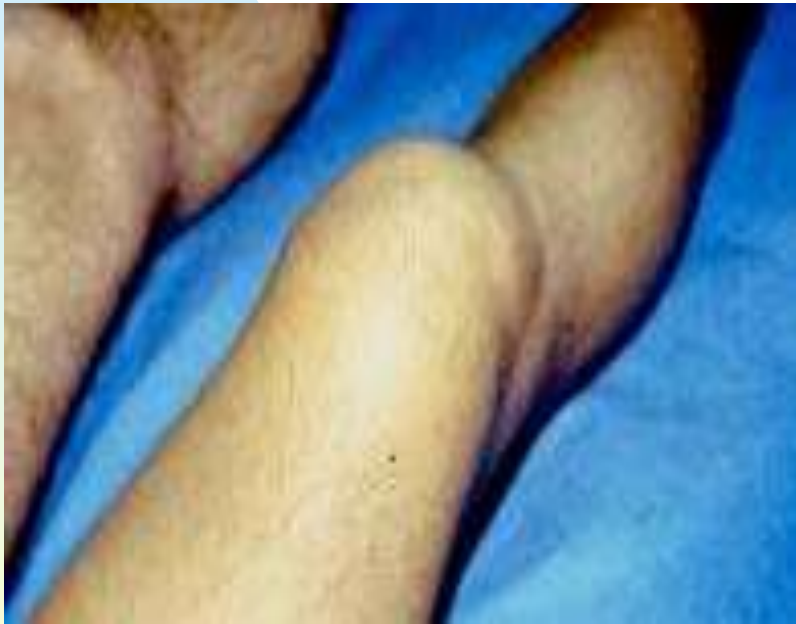
Genu varum



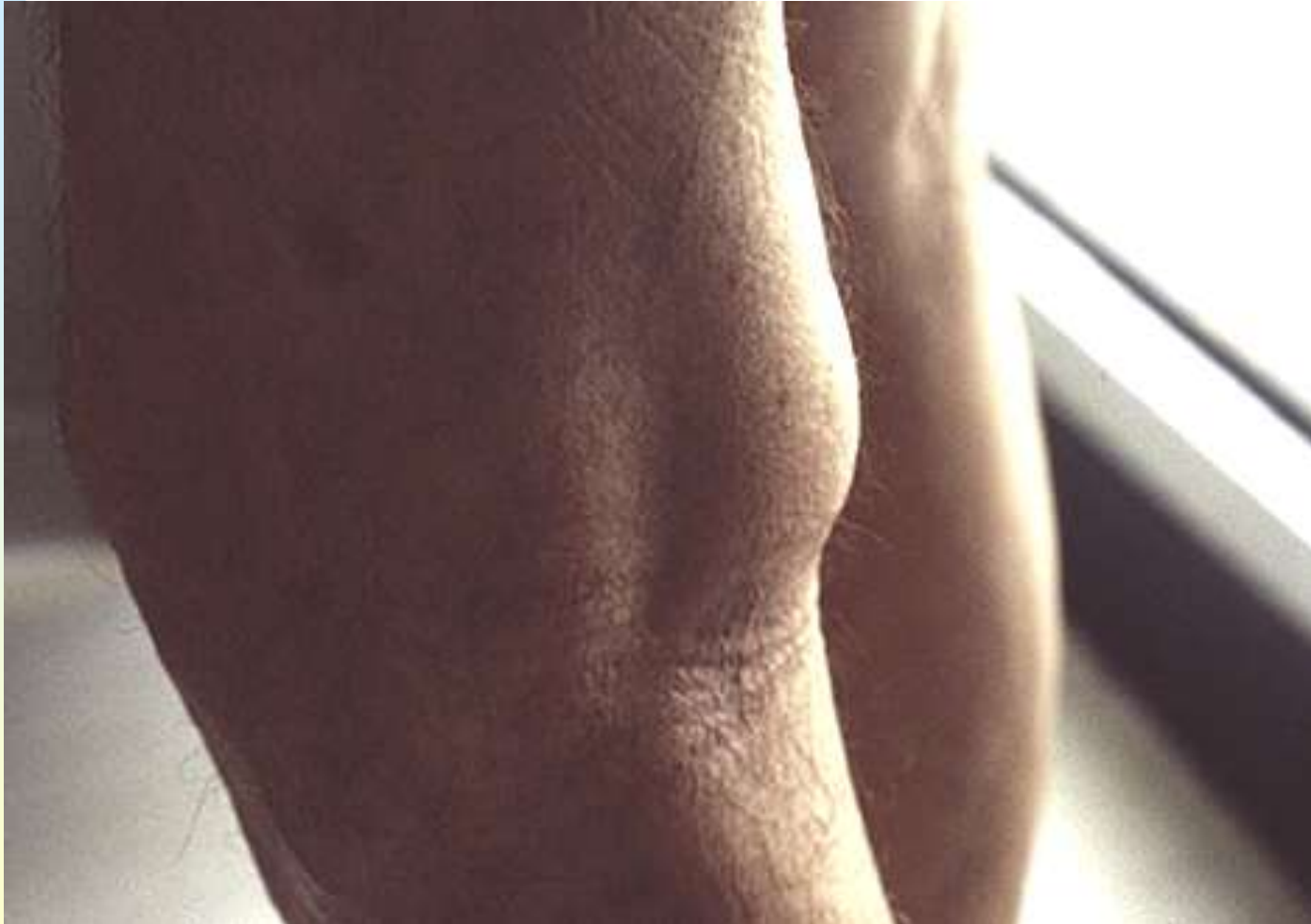Genu recurvatum

Déformations du genou



Gonflement du genou

KYSTE POPLITE



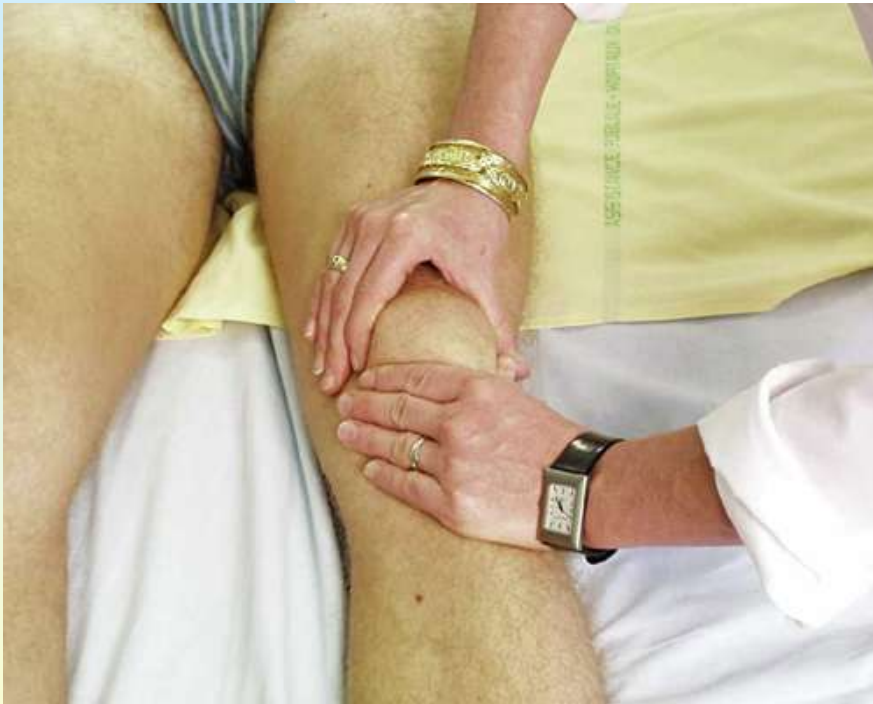

PALPATION

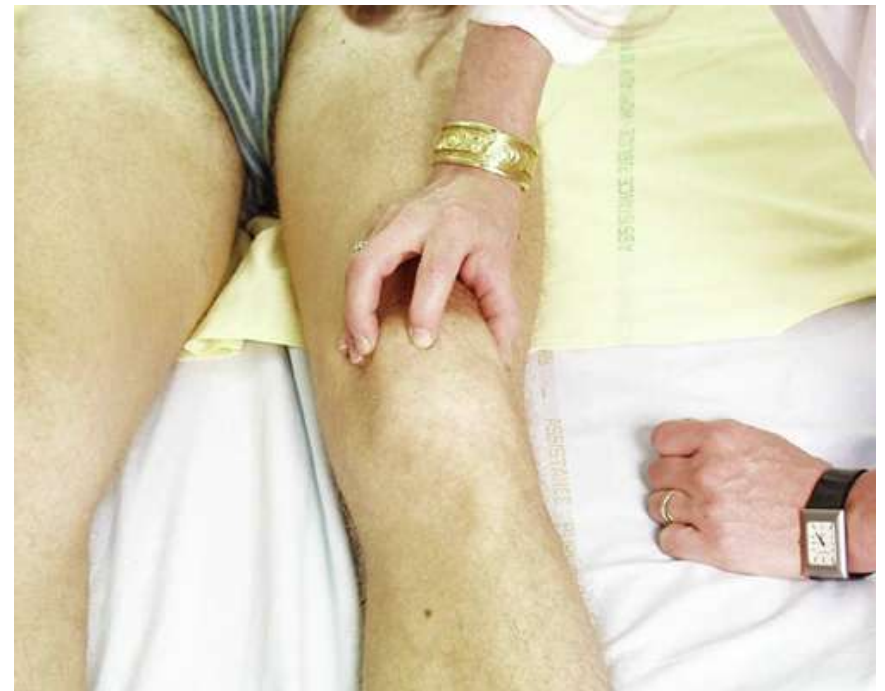Palpation du genou

- Chaleur locale
- Recherche d'un épanchement liquidien : choc rotulien, signe du flot
- Recherche d'un kyste postérieur : tuméfactions poplitée, non battante, non soufflant, sensible ou non
- Palpation des interlignes articulaires

Signe du flot



Choc rotulien



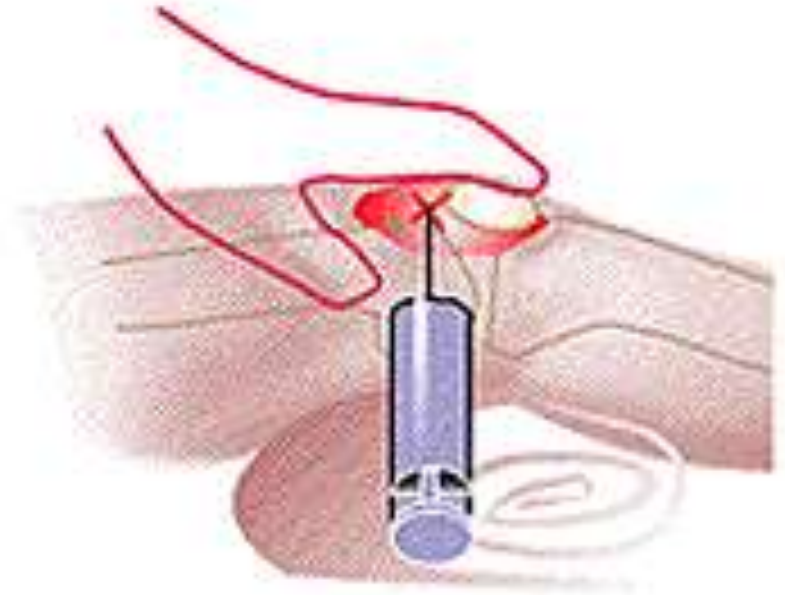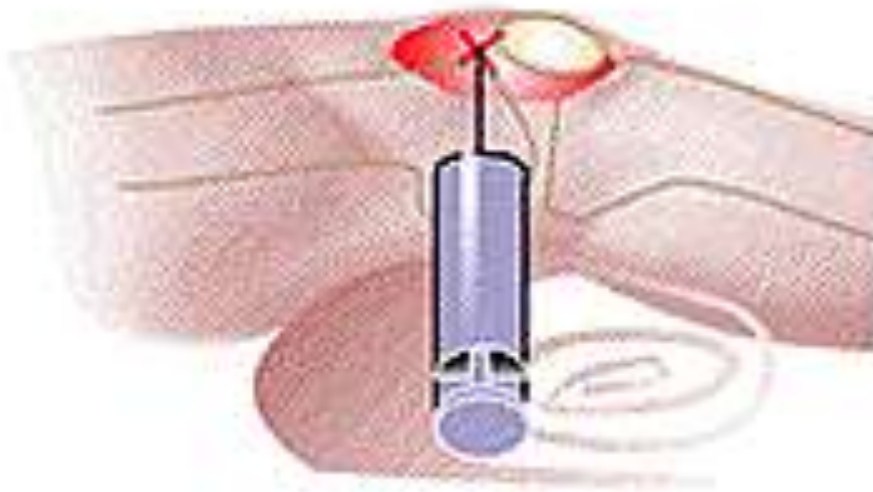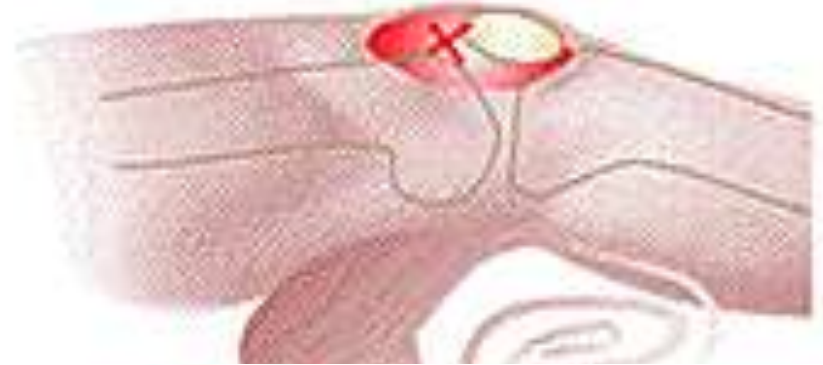Palpation des interlignes

- **Genou fléchi à 90°**
- **Repérage de la pointe de la rotule**
- **Palpation des interlignes fémoro-tibiaux externe et interne (indolores)**
- **Douleur à la palpation = ménisque ou compartiment FT**
 - **Cri meniscal ou signe de Oudard**

Ponction articulaire du genou

- Prolongement de l'examen clinique +++
 - ◆ ne pas le faire est une grosse faute
 - ◆ le faire et jeter le liquide est une TRES grosse faute !
 - ◆ apprendre ou le faire faire +++

Ponction articulaire du genou



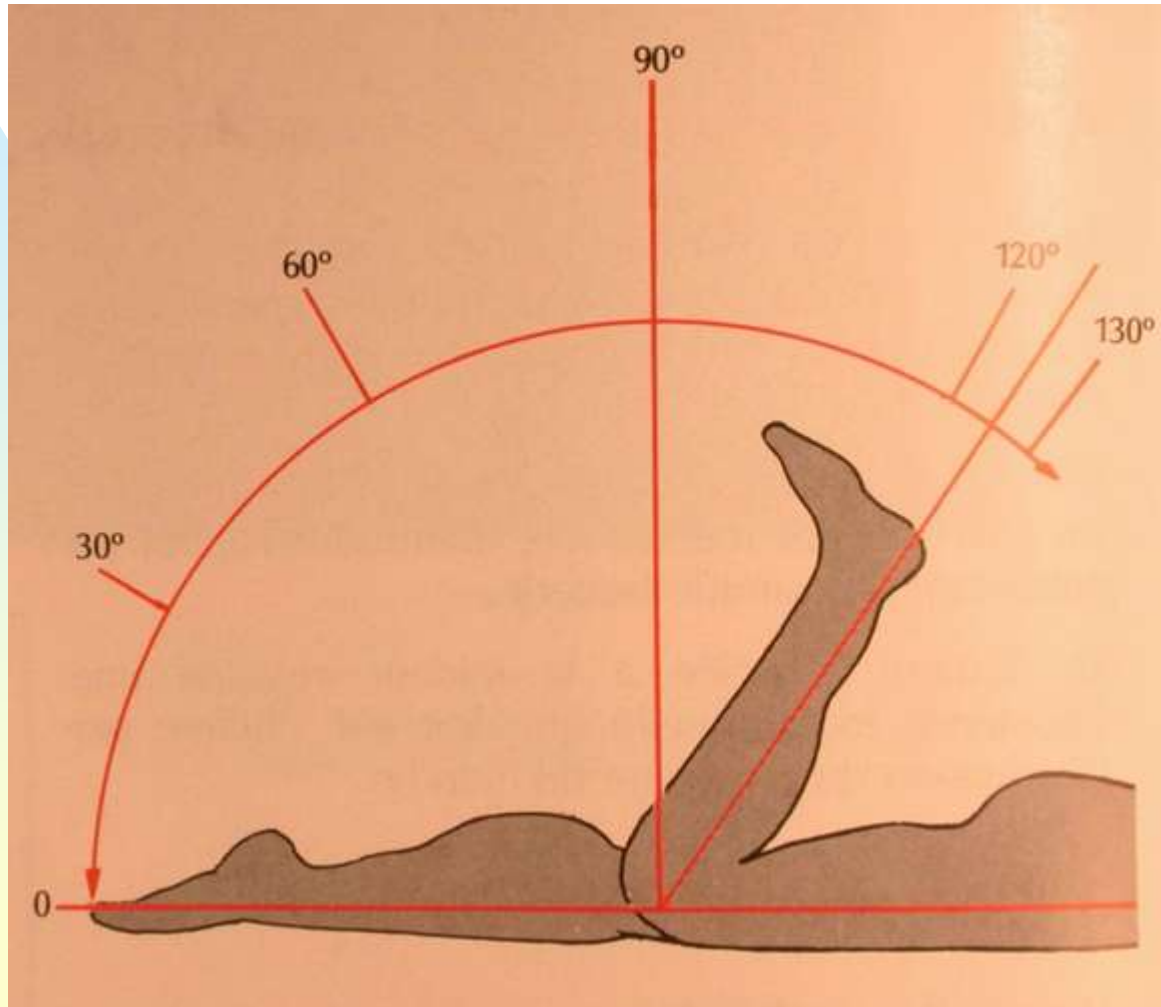


MOBILISATION

Mobilisation du genou

- **Mobilités normales :**
 - ◆ amplitudes de flexion/extension
 - ◆ distance talon-fesse
- **Mouvements anormaux**
 - ◆ instabilité antéropostérieure (tiroirs, Lachman)
 - ◆ Hyperlaxité latérale
- **Recherche d'un syndrome rotulien**
 - ◆ signe du rabet, toucher rotulien
- **Syndrome meniscal**
 - ◆ grinding test

Mobilités articulaires



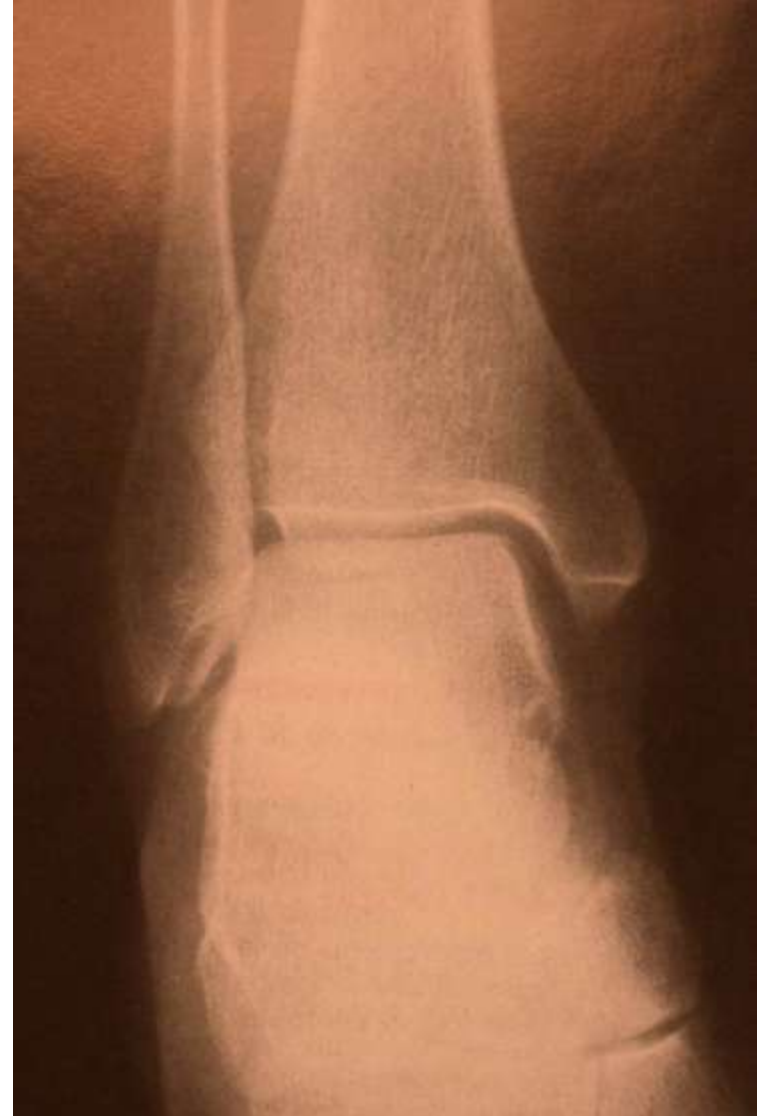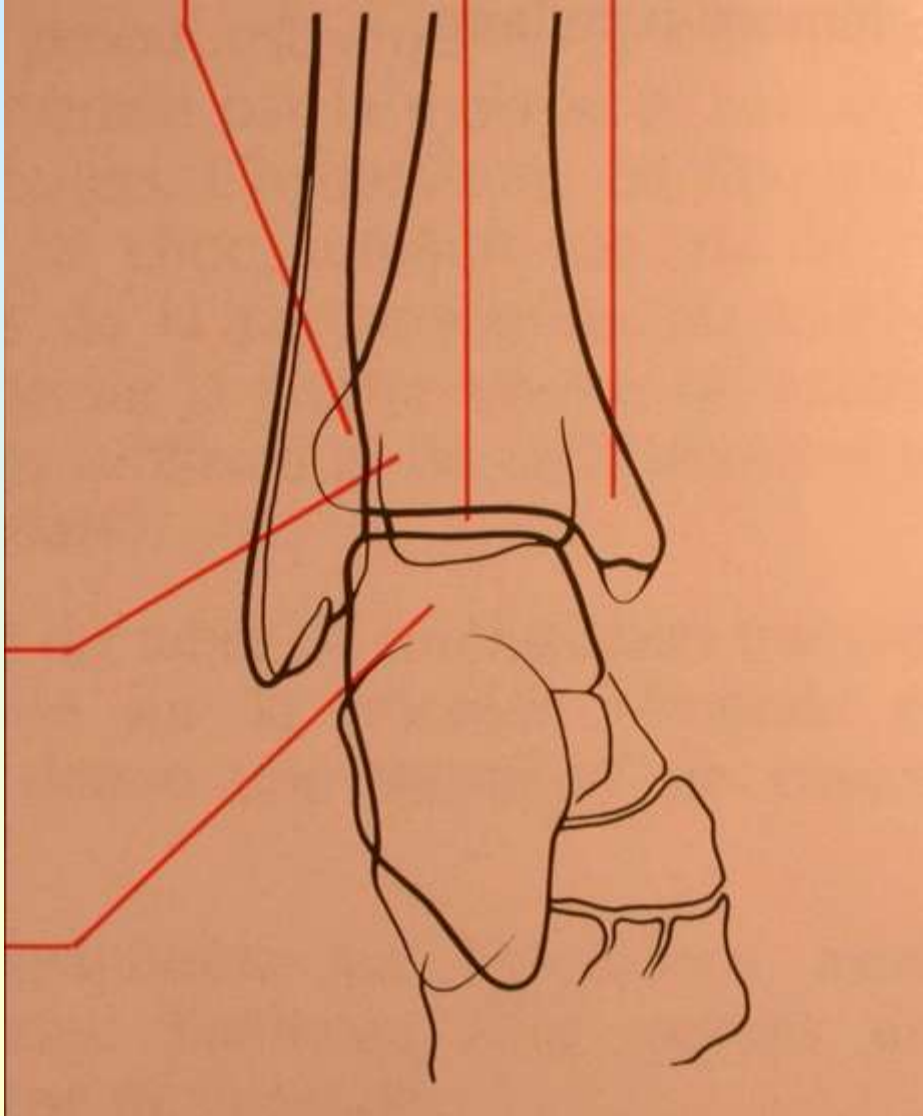


Cheville et pied

Examen de la cheville

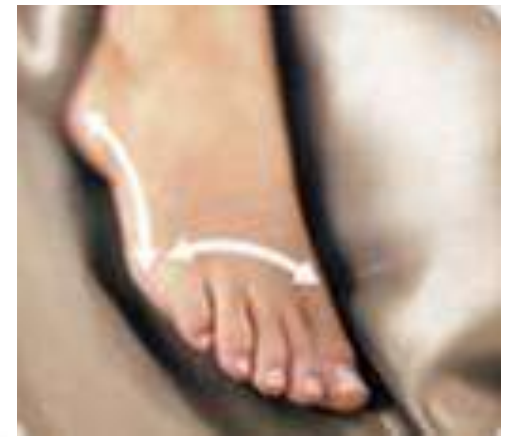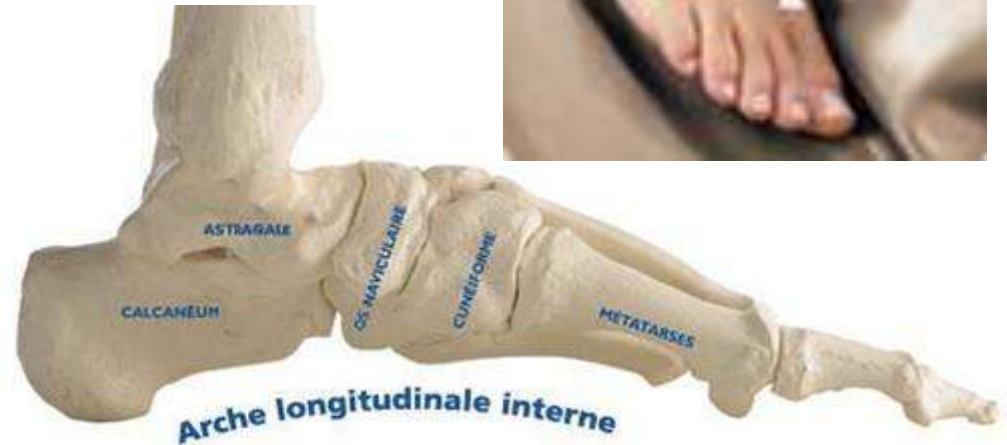- **Secteur de mobilité réduit :**
 - ◆ flexion extension
 - ◆ éversion/inversion
 - ◆ association avec la sous-talienne ++
- **Superficielle et facilement traumatisée (entorses)**
- **Inspection = gonflement**
- **Malléoles à repérer et interligne à palper**

Radiographie de la cheville

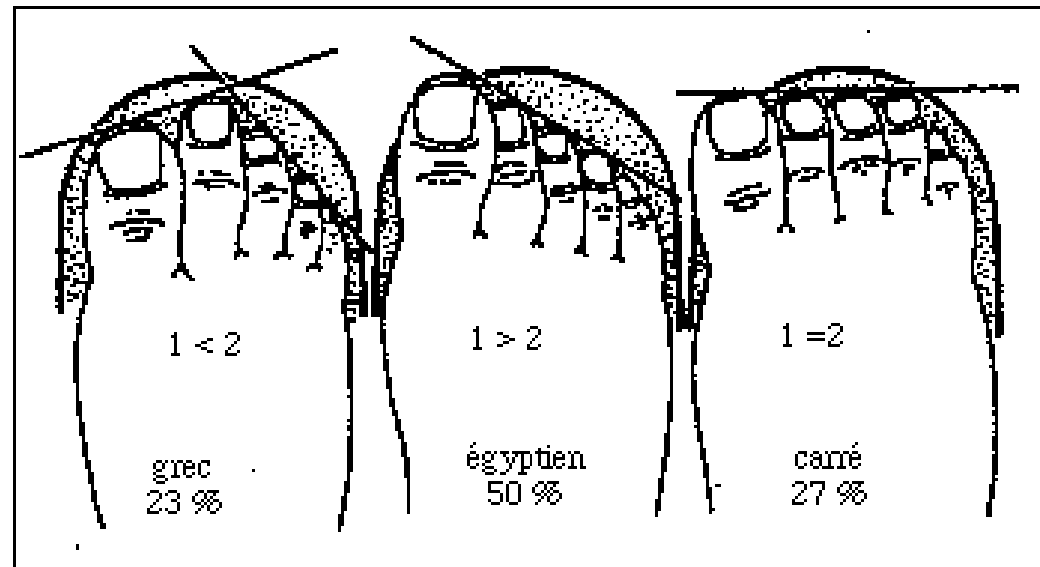


Statique du pied

- 3 arches :
interne, externe
et antérieure



- Alignement des orteils : grec, égyptien, carré

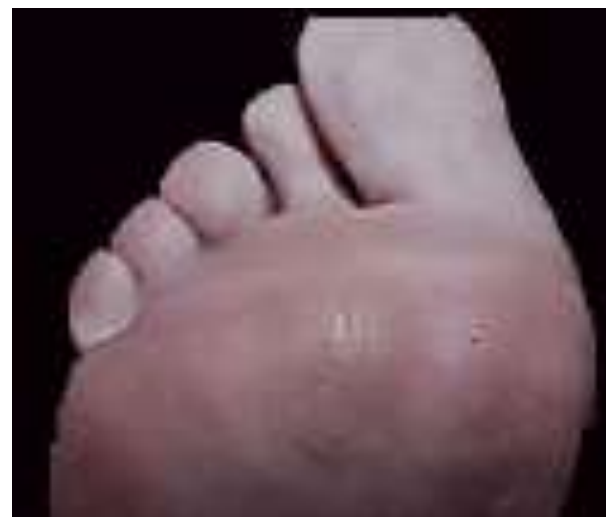
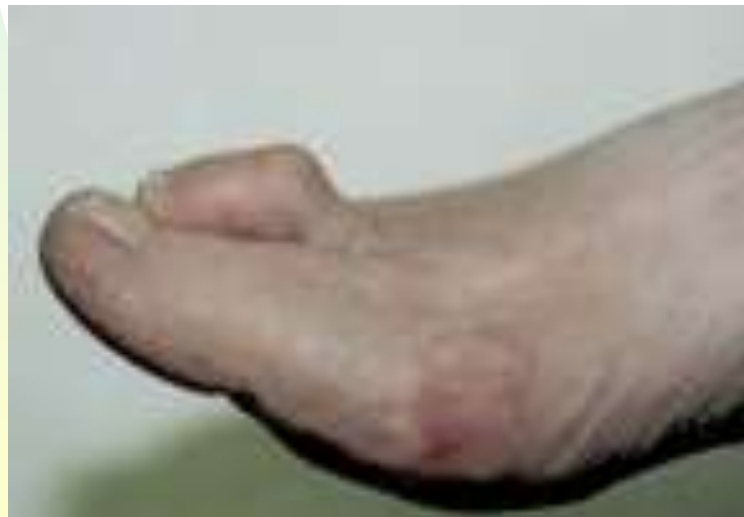
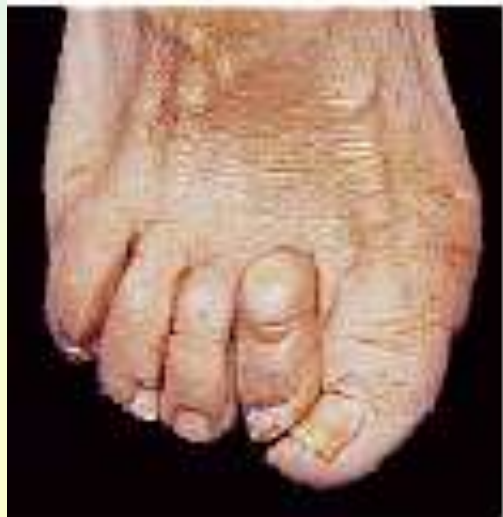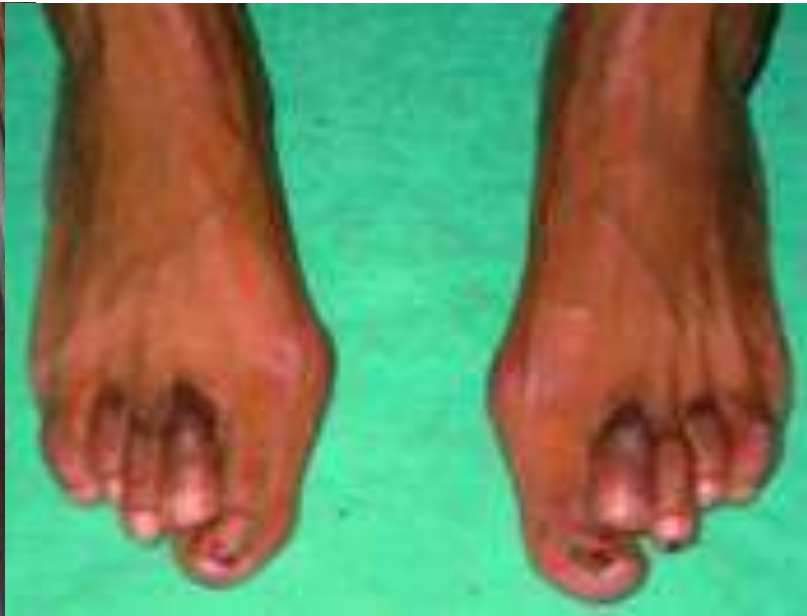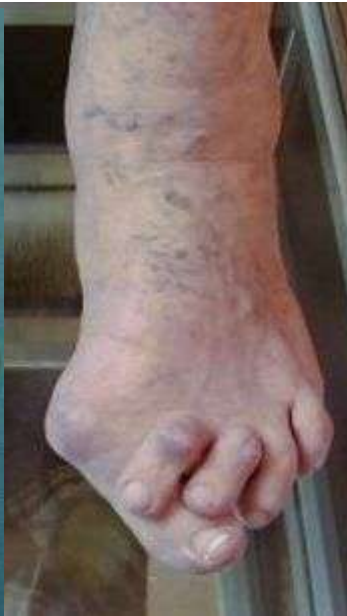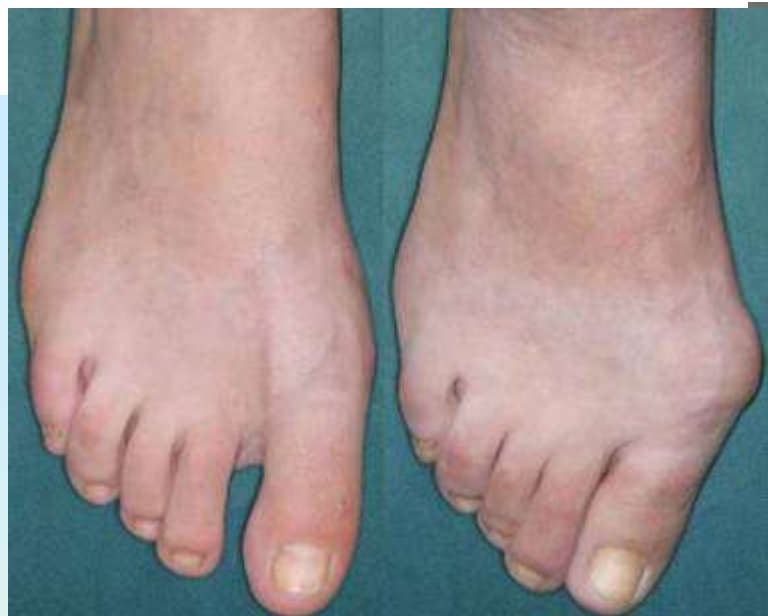Examen du pied

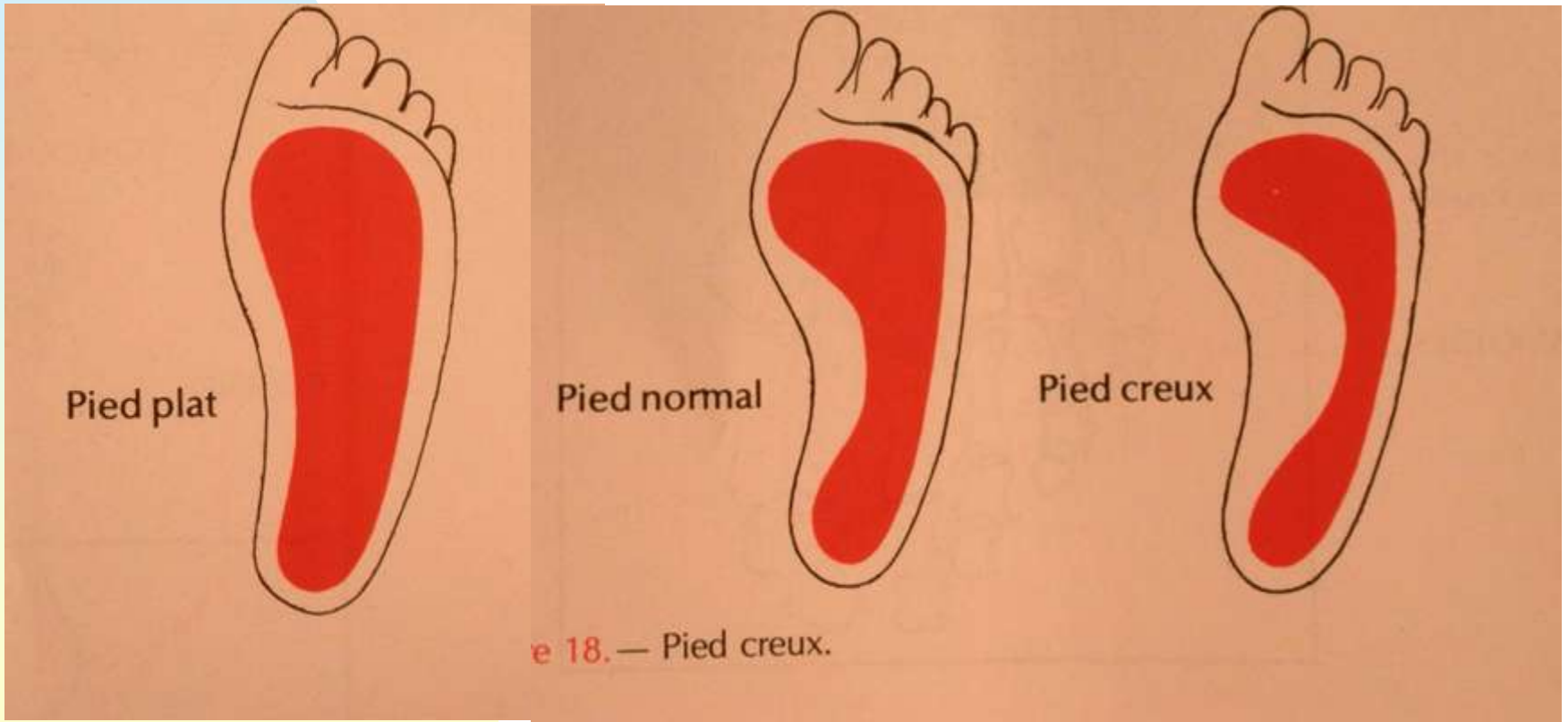
- **Complexe**
- **Tarse peu mobile (couple de torsion)**
- **Appui lors du pas : triangle entre calcaneus, base du gros orteil et du V orteil +++**

Examen du pied

- **Déformations visibles :**
 - ◆ hallux valgus
 - ◆ chevauchement du 2^{ème} orteil sur le pouce
 - ◆ orteils en griffe ou en marteau
 - ◆ durillon d'appui médian = avant-pied rond

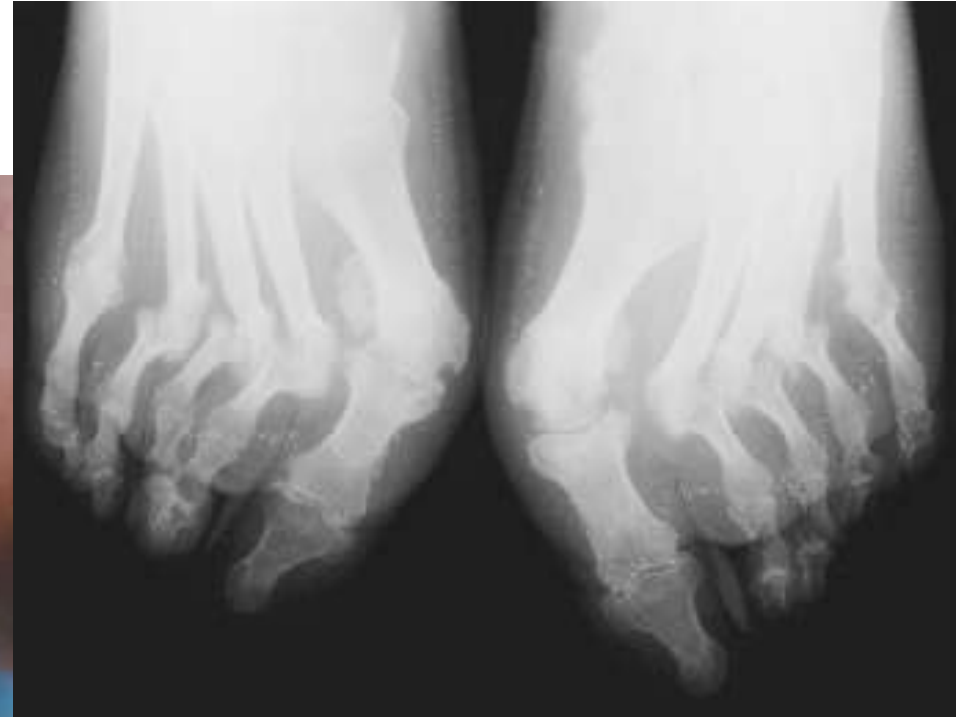
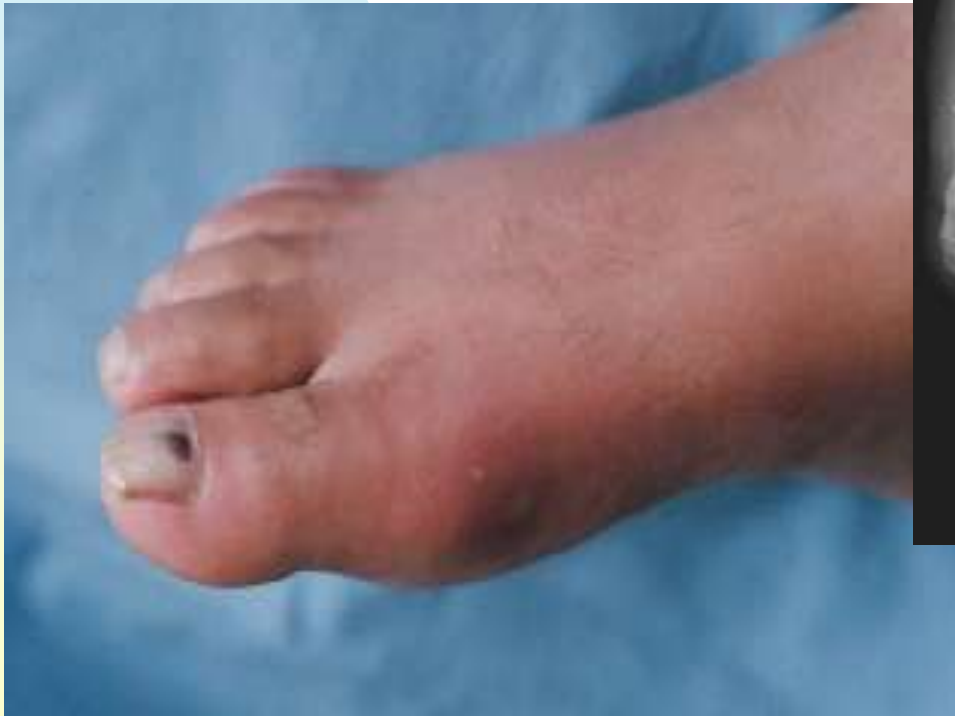
Déformations de la voute plantaire et des arches

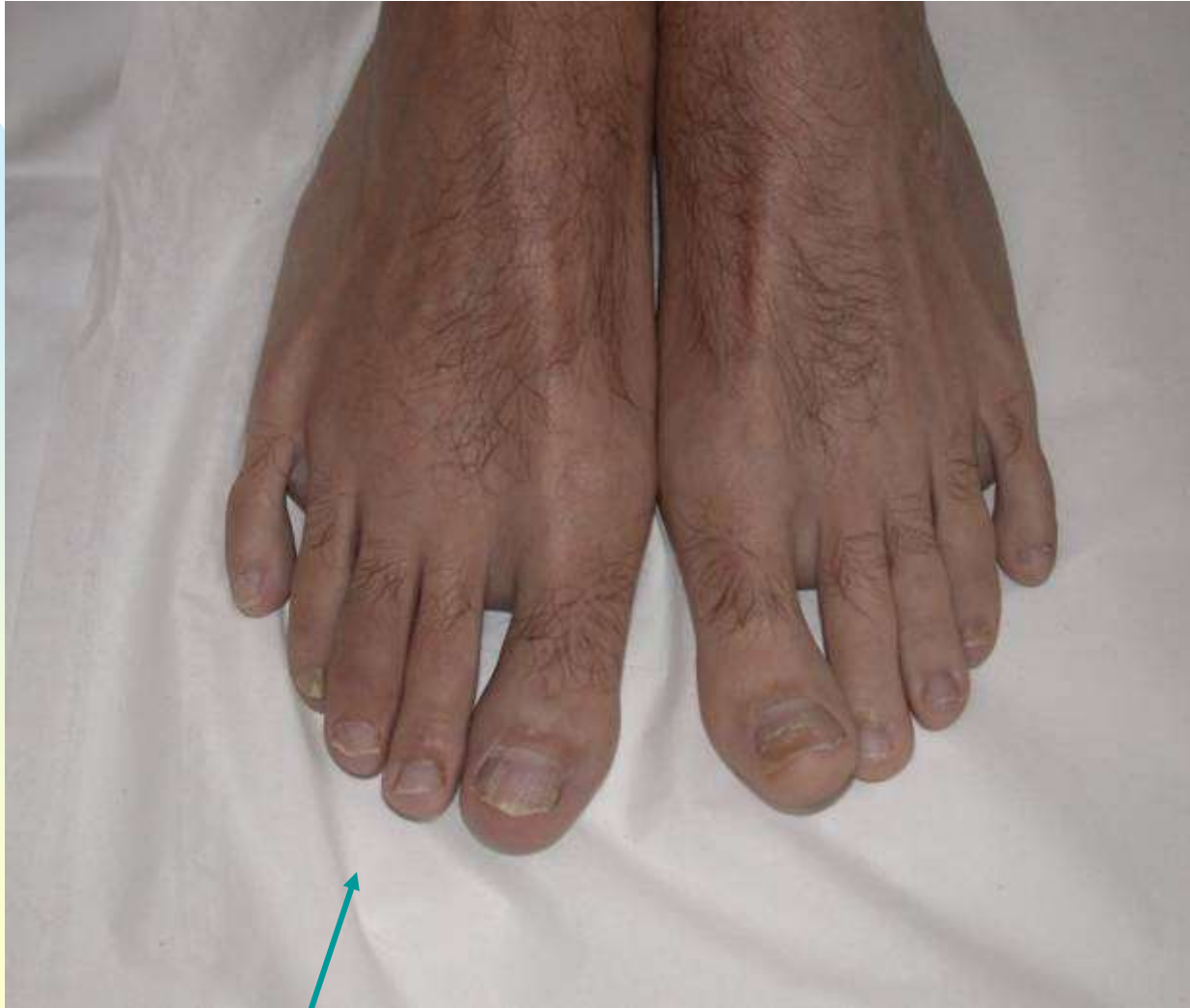

Accès inflammatoire aigu

Accès aigu

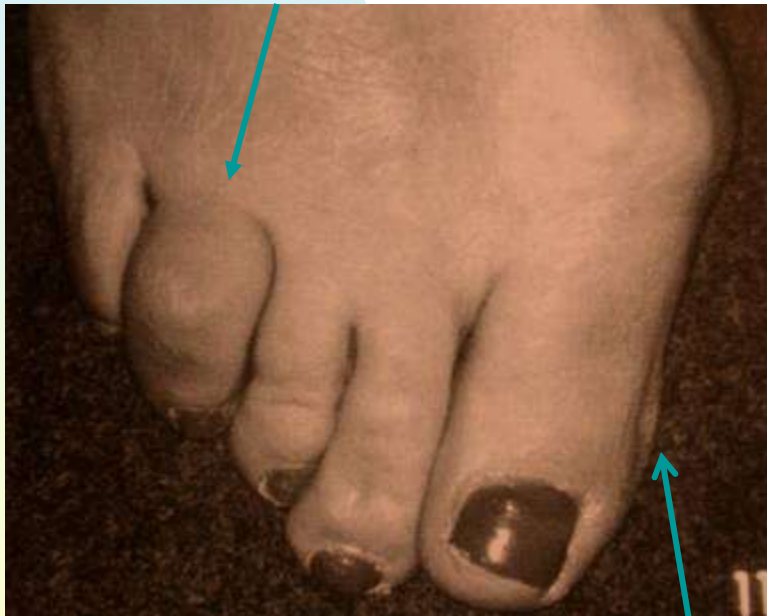

Dactylite d'un orteil (3^{ème} orteil droit en saucisse)

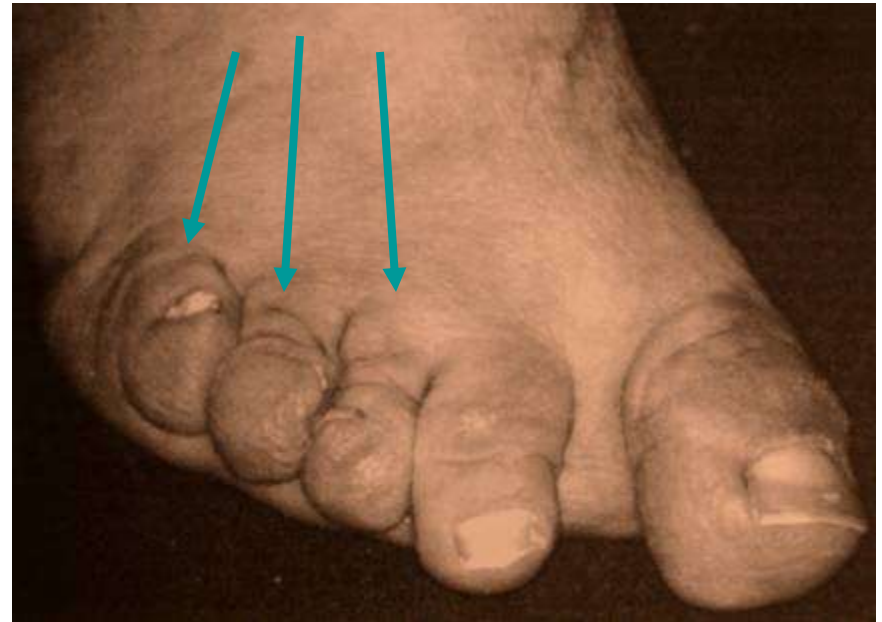


Atteinte inflammatoire des orteils

Orteil en saucisse



Forme mutilante avec orteils en lorgnette



Hallux valgus