

# Sémiologie non traumatique en orthopédie

Cours PCEM 2

# Examen clinique

- Interrogatoire
- Examen physique
  - inspection
  - palpation
  - mobilité
  - manoeuvre

# Interrogatoire

- mode de vie
  - age, BMI
  - profession
  - activité sportive
  - type de logement
  - pourcentage de marche

# Interrogatoire

- Signes fonctionnels
  - douleur (mécanique ou inflammatoire)
  - raideur
  - instabilité
  - craquement

# Douleur

- Mécanique  
diurne  
augmente à l'effort et diminue au repos  
pas de dérouillage matinale
- Inflammatoire  
prédominance nocturne  
peu de rapport avec l'effort  
dérouillage matinale

# Inspection

- Déformation
- Œdème
- Hématome
- Rougeur
- Amyotrophie

# Palpation

- Chaleur locale
- Relief osseux
- Insertion tendineuse et ligamentaire
- Interligne articulaire
- Pouls périphérique

# Mobilité

- Active et passive
- Comparaison à l'autre côté
- Dans tout les plans de l'espace  
flexion, extension  
abduction, adduction  
rotation externe et interne

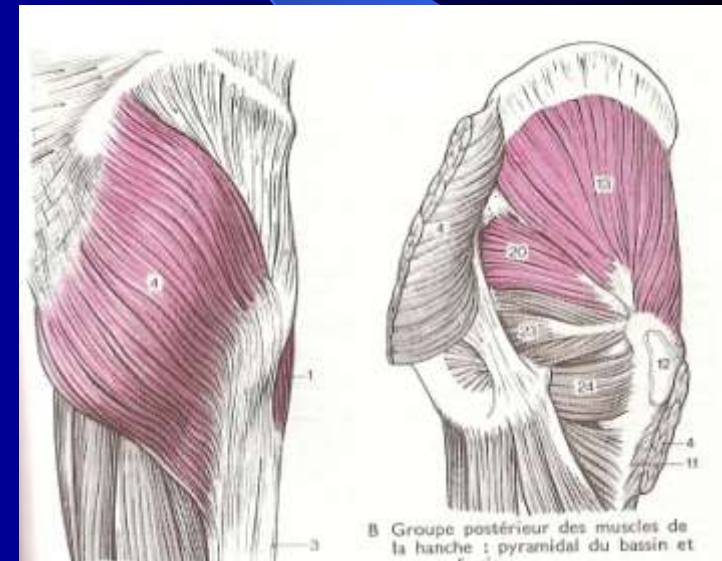
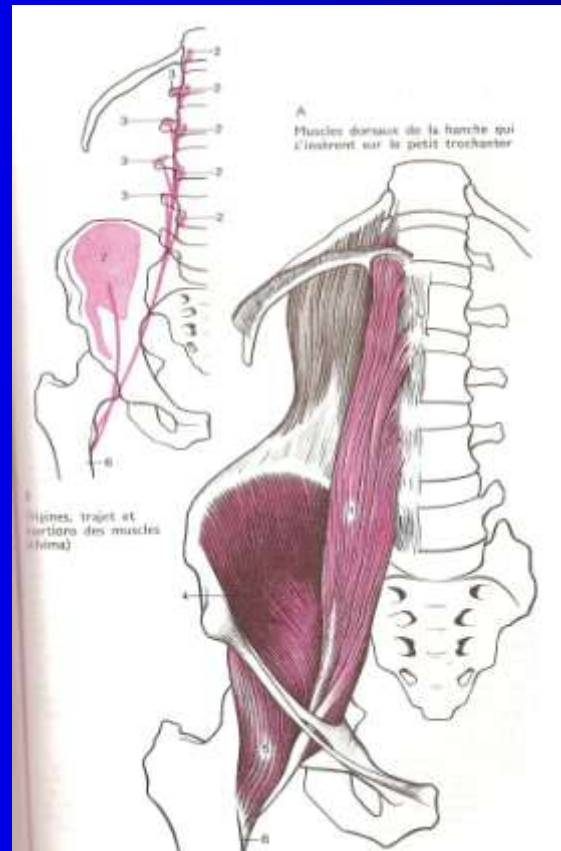
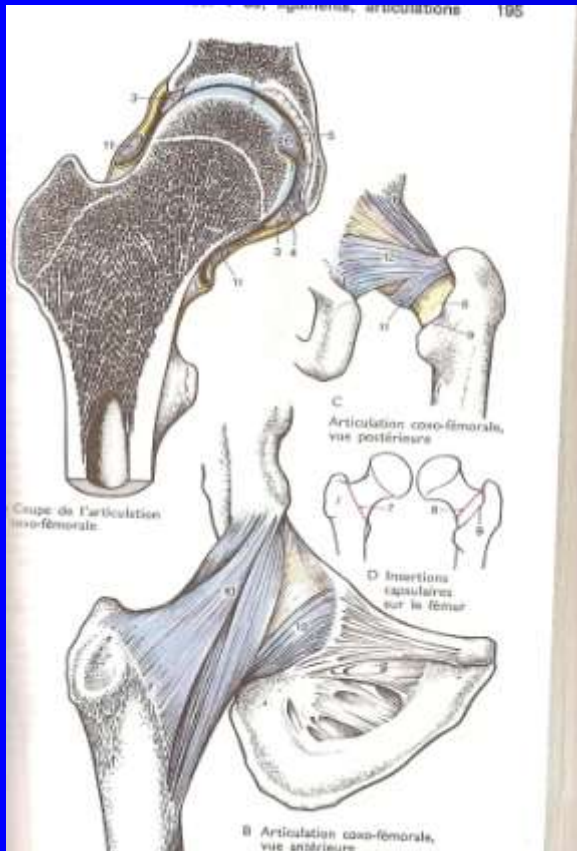


# Type de pathologie

- Articulaire
  - m écanique : arthrose
  - inflammatoire
  - infectieuse
- Tendineuse
  - rupture
  - inflammatoire
- Osseuse

# Articulation de la hanche

- Rappel anatomique



# Articulation de la hanche

- Inspection

axe des membres inférieurs debout et couché

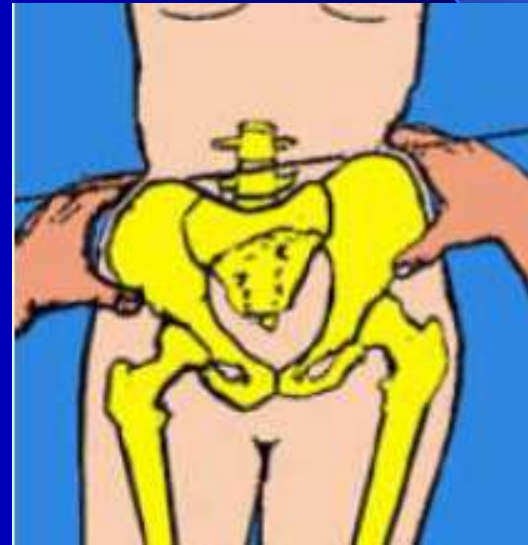
- Palpation

équilibre du bassin

creux inguinal

grand trochanter

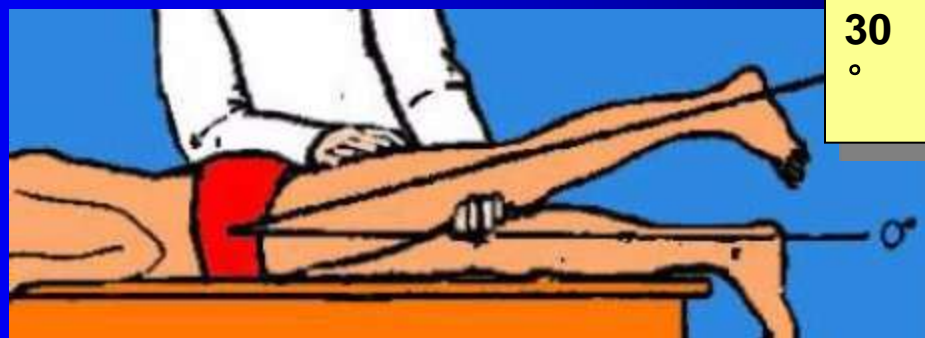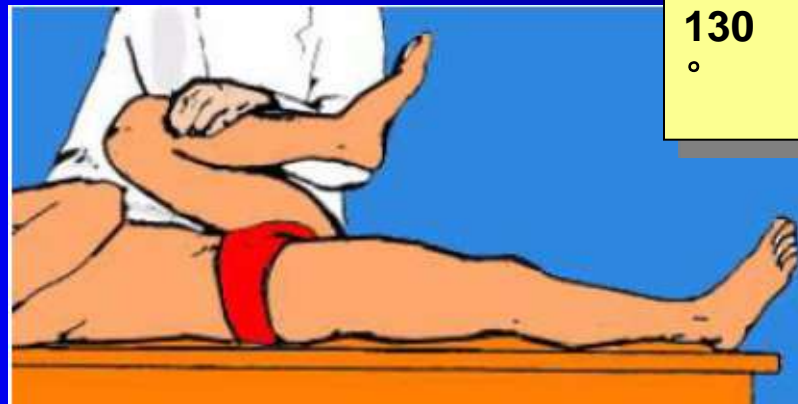insertion psoas et moyen fessier



# Articulation de la hanche

- Mobilité

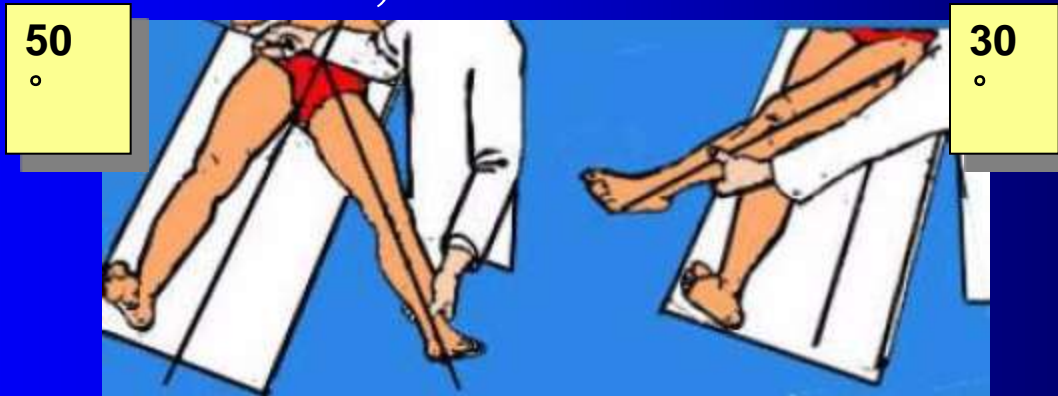
Flexion, extension



# Articulation de la hanche

- Mobilité

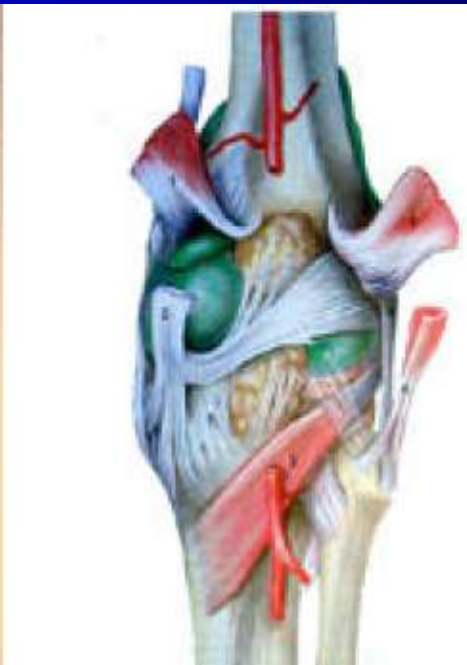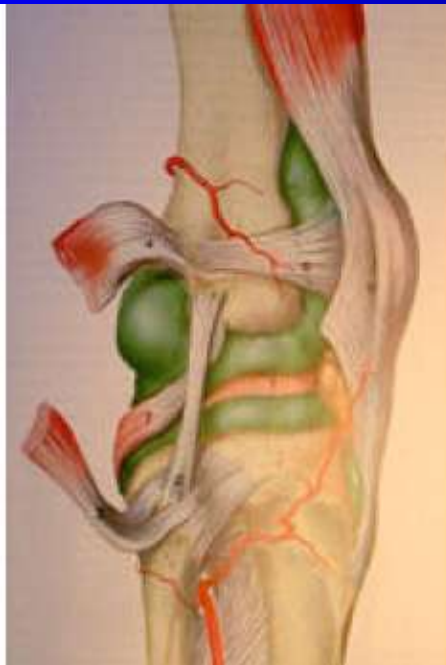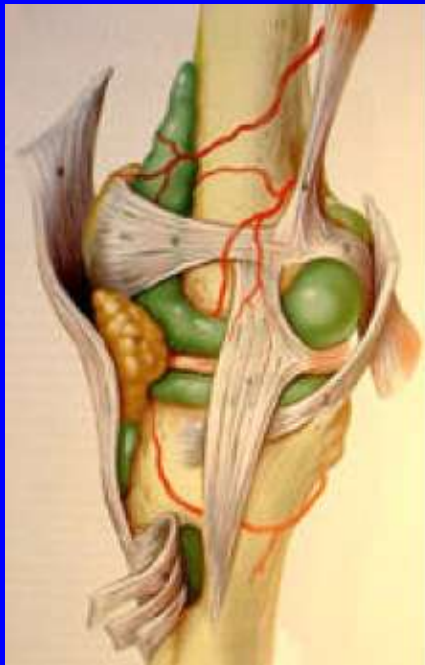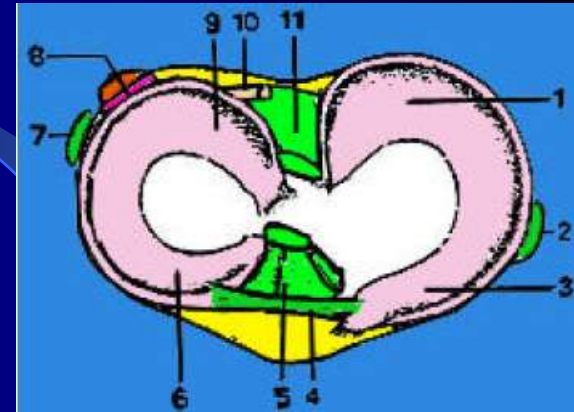
Abduction, adduction



Rotation externe et interne

# Articulation du genou

- Rappel anatomique



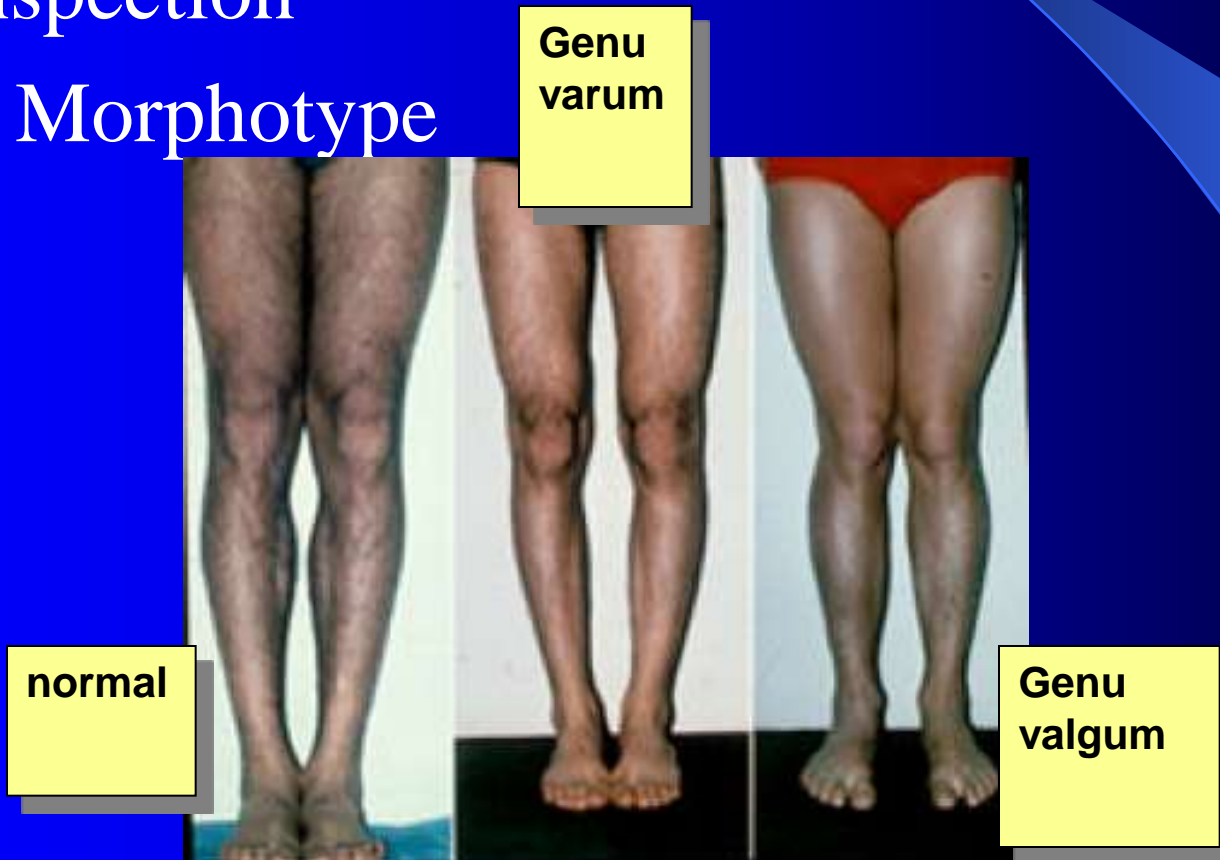
# Articulation du genou

- Signes fonctionnels
  - douleur (localisation)
  - craquement
  - instabilité (lésion ligamentaire)
  - blocage (lésion méniscale)

# Articulation du genou

- Inspection

## Morphotype





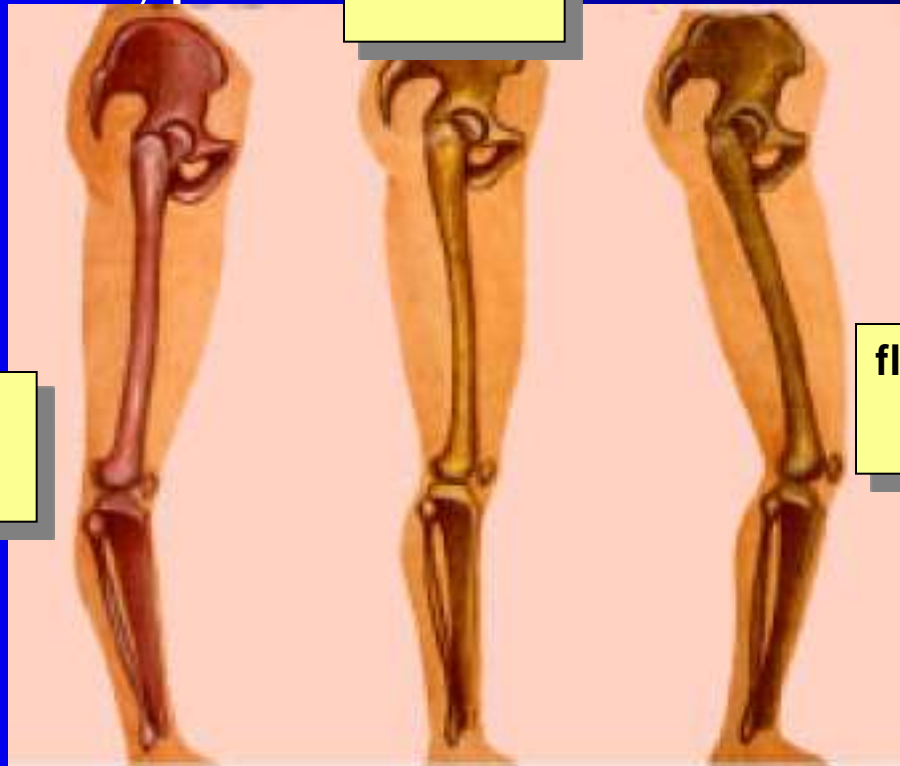# Articulation du genou

- Inspection

Morphotype

normal

recurvatum

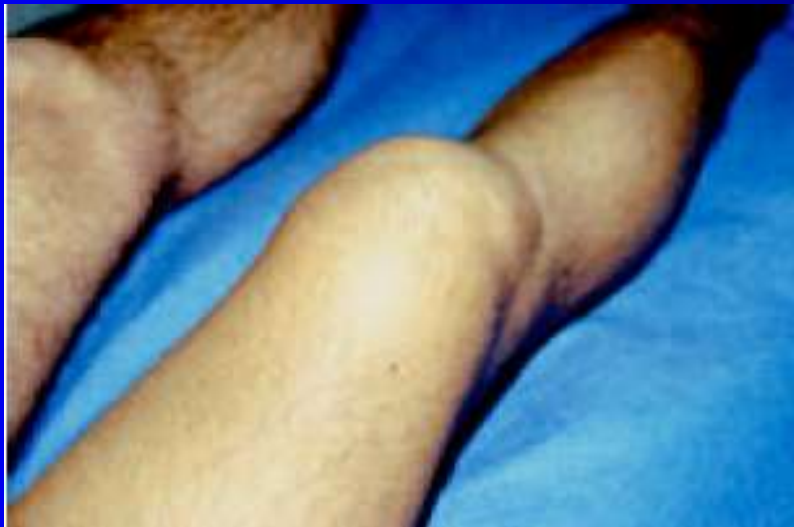

flessum

# Articulation du genou

- Inspection

Gros genou, inflammation

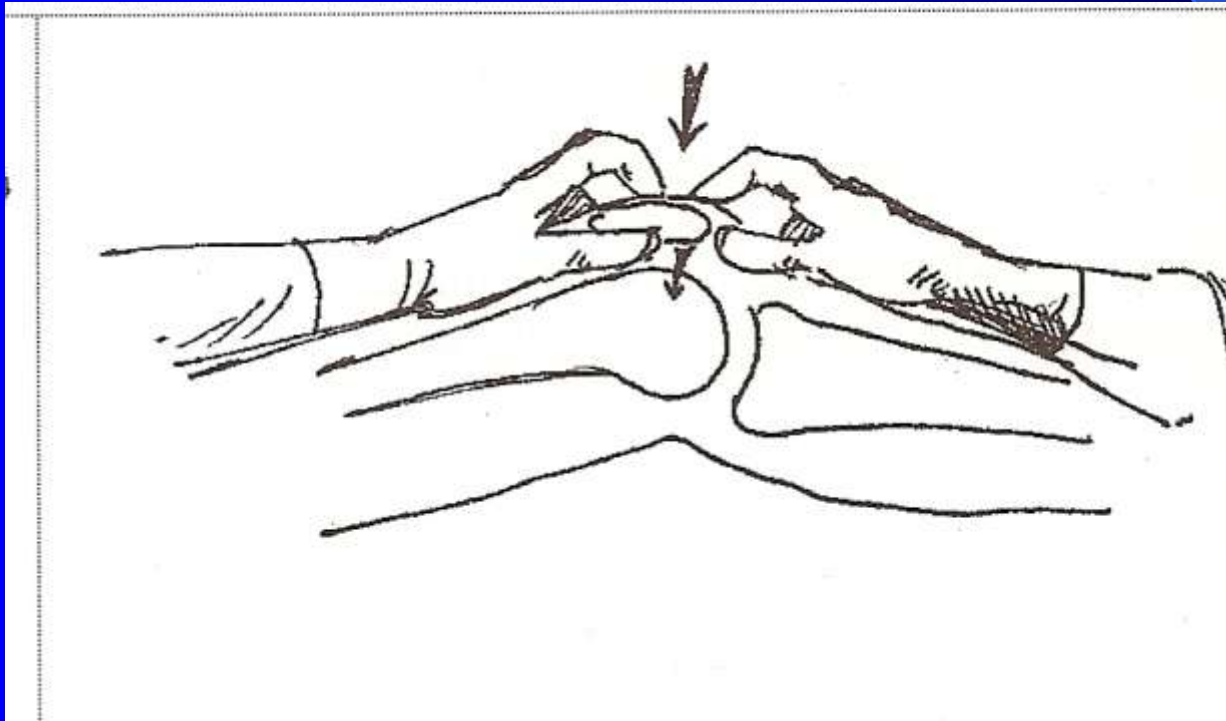


Amyotrophie quadriceps

# Articulation du genou

- Palpation

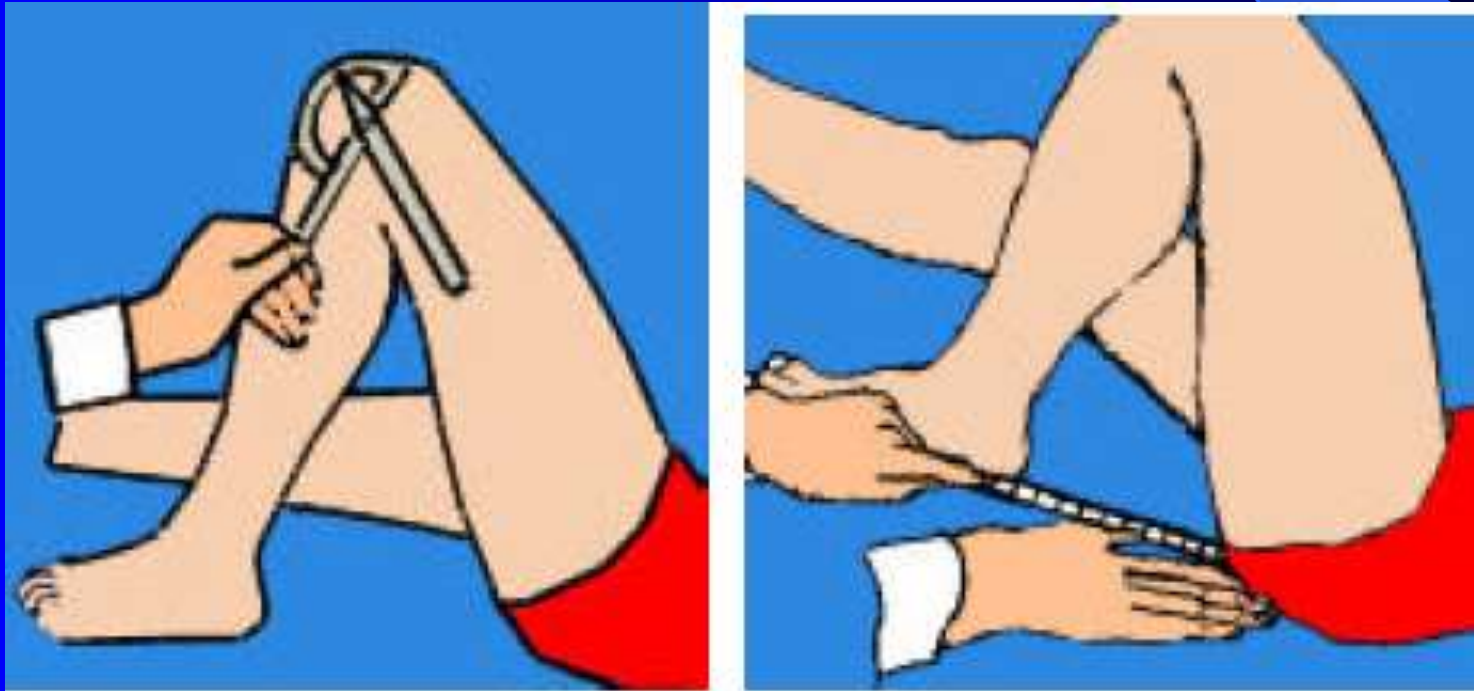
Recherche d'un choc rotulien



# Articulation du genou

- Mobilité

Flexion de 130 à 150°



# Articulation du genou

- Lésion méniscale

Triade de Trillat

douleur en regard de l'interligne  
articulaire

blocage élastique

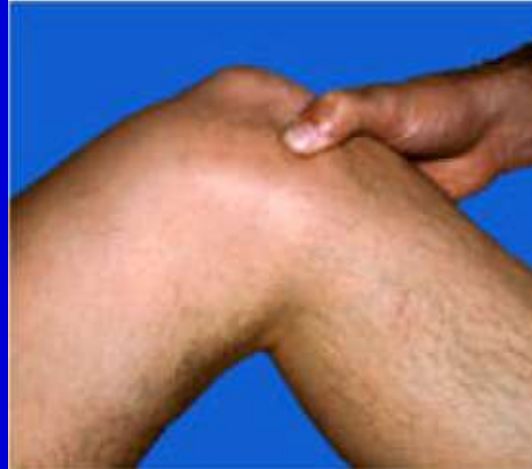hydrarthrose récidivante

# Articulation du genou

- Lésion méniscale

inspection : gros genou

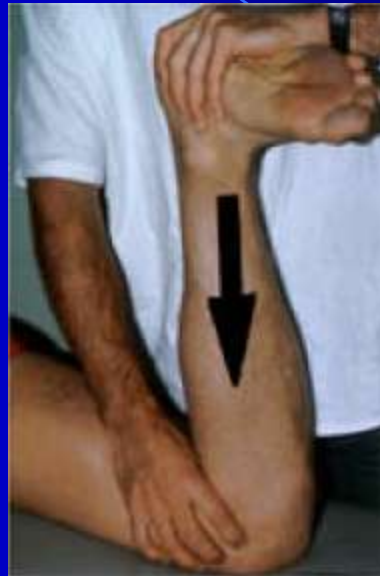palpation : douleur palpation interligne



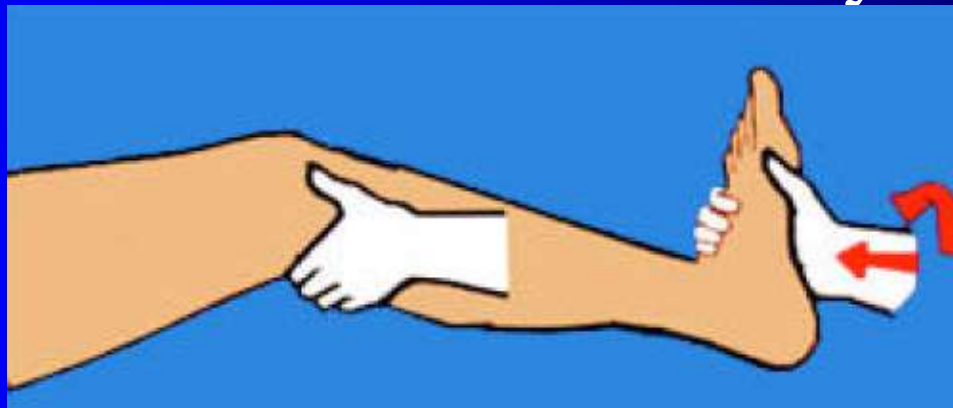
choc rotulien

# Articulation du genou

- Lésion méniscale  
Ginding test



Manœuvre de Mac Murray



# Articulation du genou

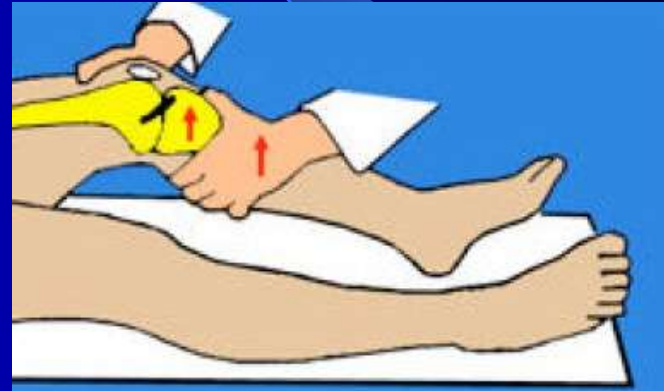- Lésions ligamentaires
  - instabilité +++
  - douleur (peu spécifique)
  - notion de traumatisme



# Articulation du genou

- Manœuvre pour lg croisé antérieur

Test de Lachman



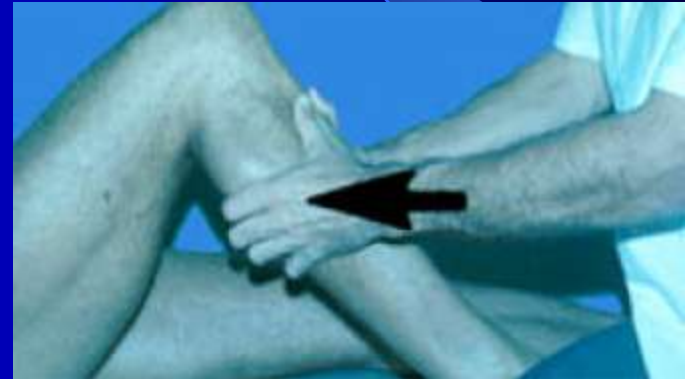Tiroir antérieur à 90°



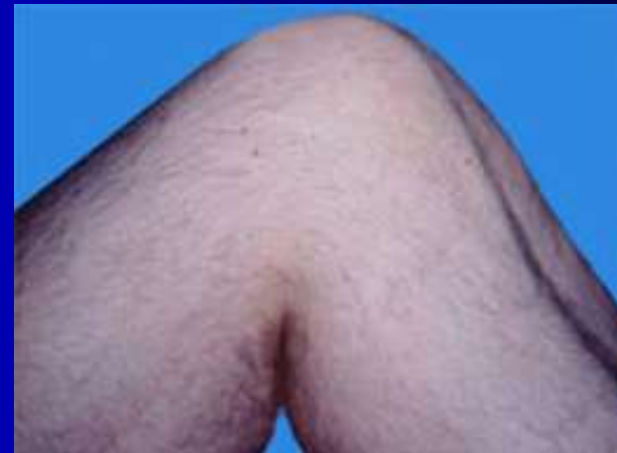# Articulation du genou

- Manœuvre pour lg croisé postérieur

Tiroir postérieur

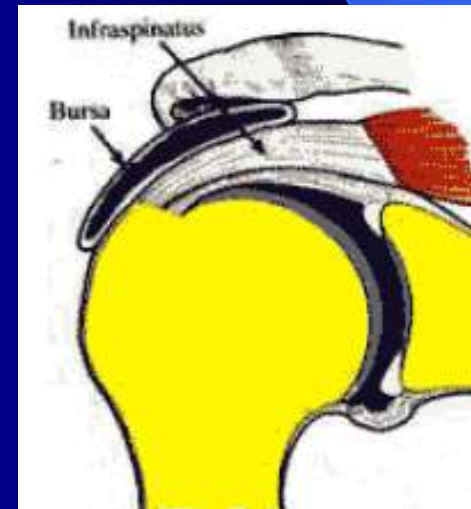
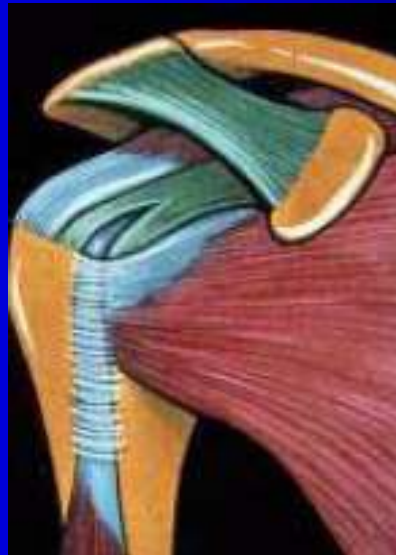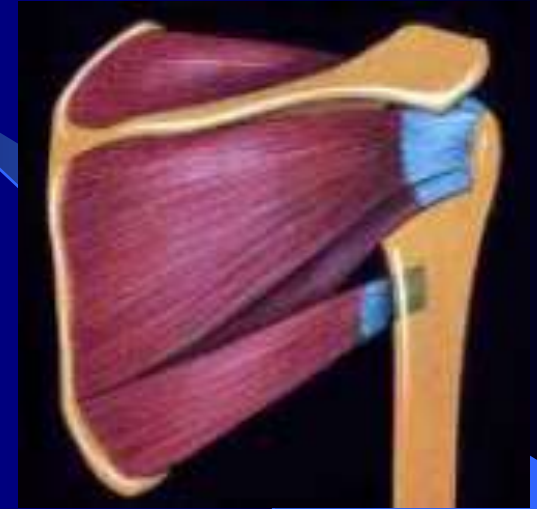

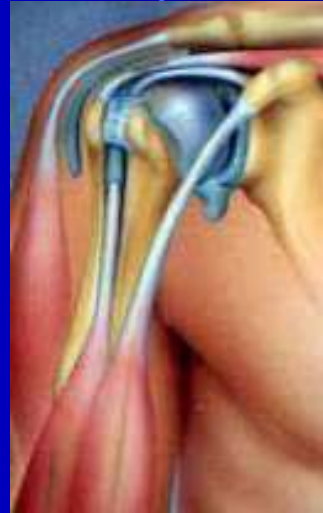
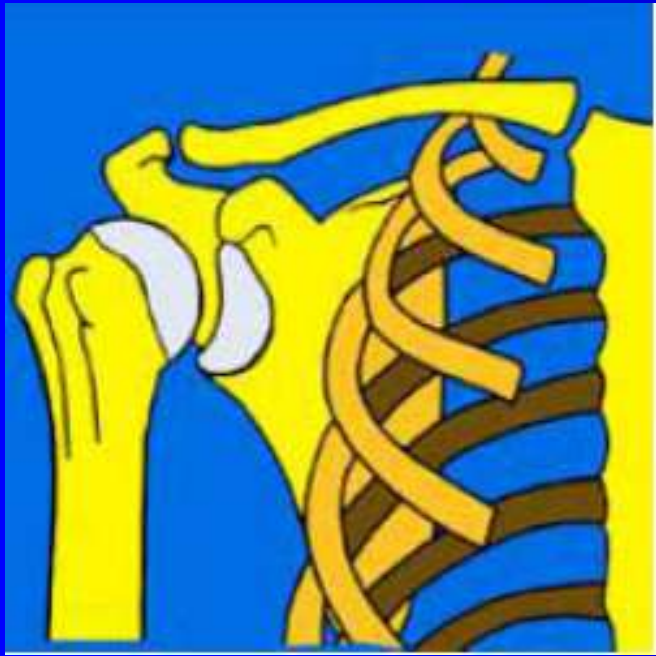Avalement TTA



# Articulation de l'épaule

- Rappel anatomique



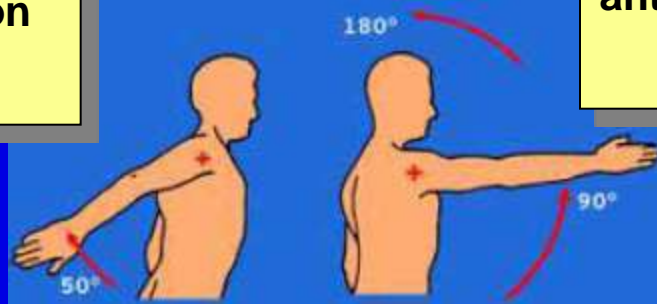
# Articulation de l'épaule

- Signes fonctionnels
  - douleur
  - impotence fonctionnel
  - instabilité
  - raideur
- Inspection
  - amyotrophie du deltoïde
- Palpation
  - sous acromial
  - antérieure

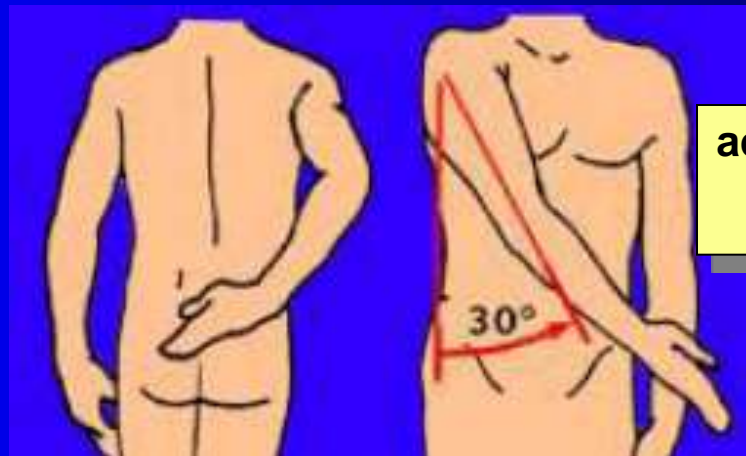
# Articulation de l'épaule

- Mobilité

rétropulsion



antépulsion

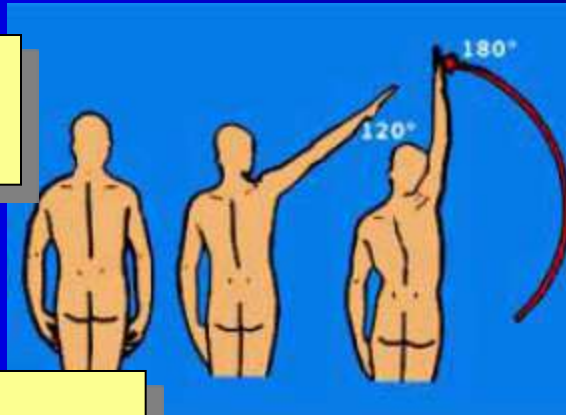


adduction

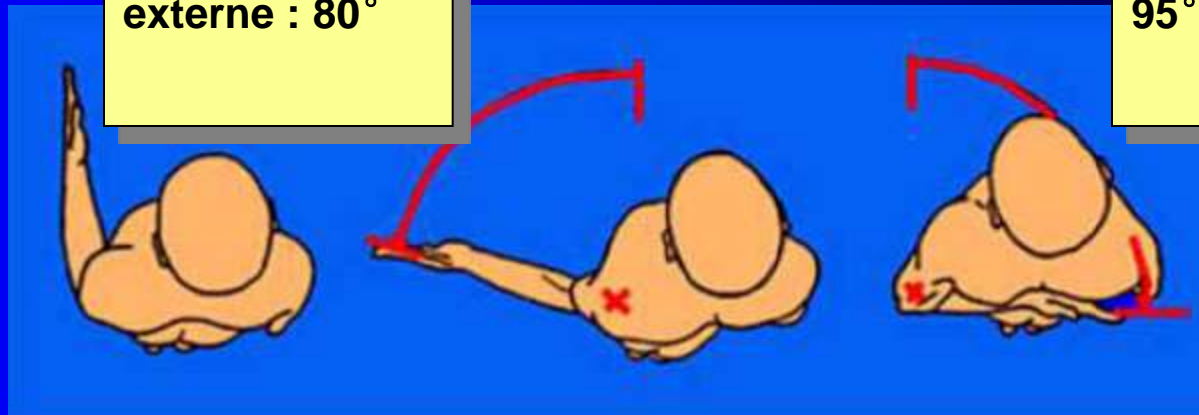
# Articulation de l'épaule

- Mobilité

abduction



Rotation  
externe : 80°

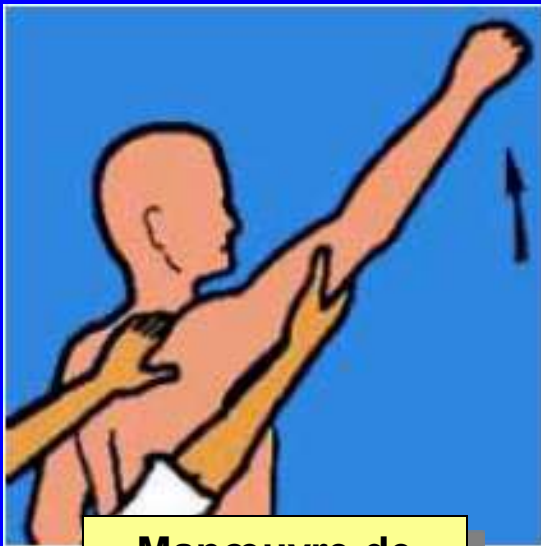


rotation interne :  
95°

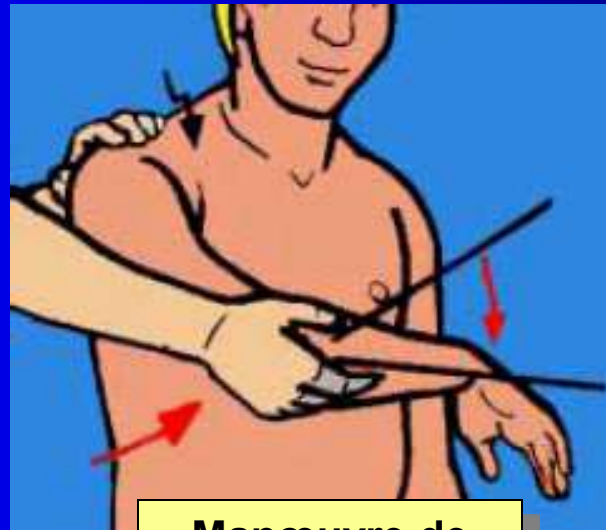
# Articulation de l'épaule

- Manœuvre

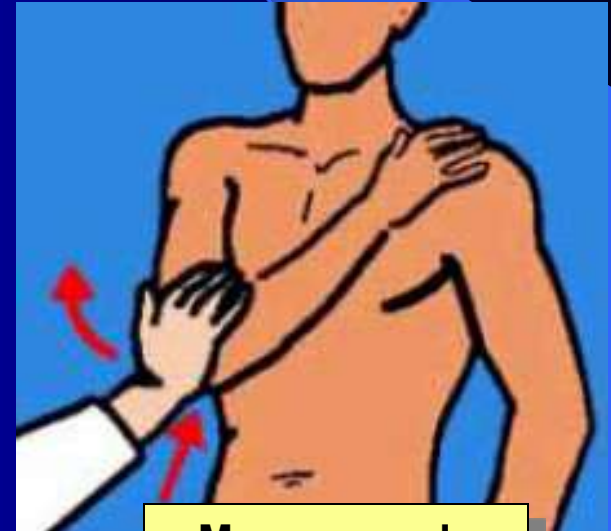
## Recherche conflit sous acromial



**Manœuvre de  
Neer**



**Manœuvre de  
Hawkins**

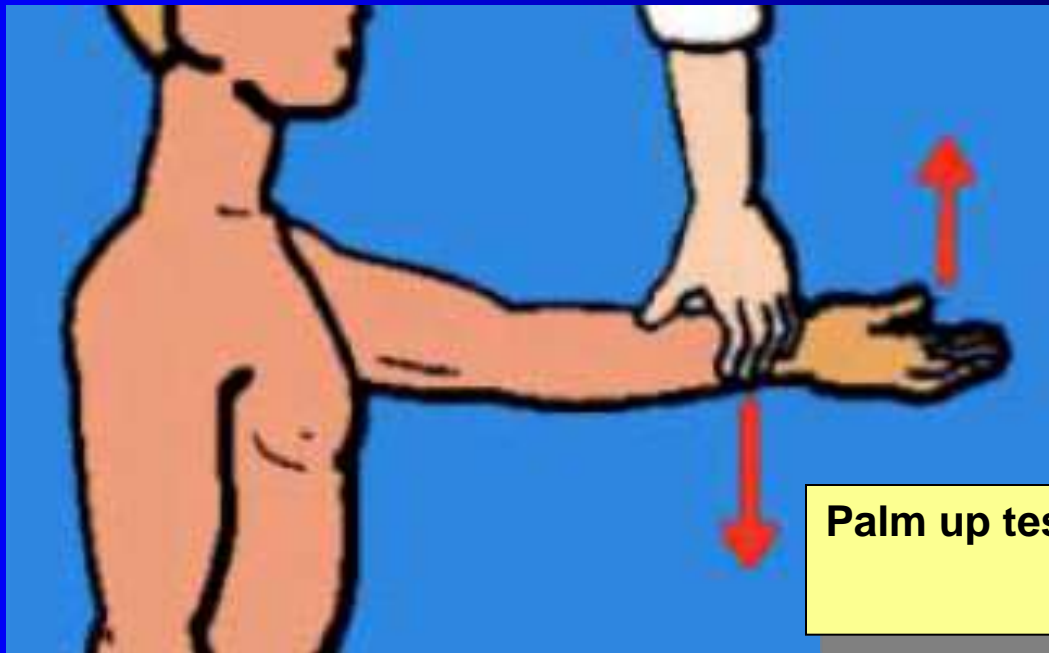


**Manœuvre de  
Yocum**

# Articulation de l'épaule

- Manœuvre

Testing du long biceps



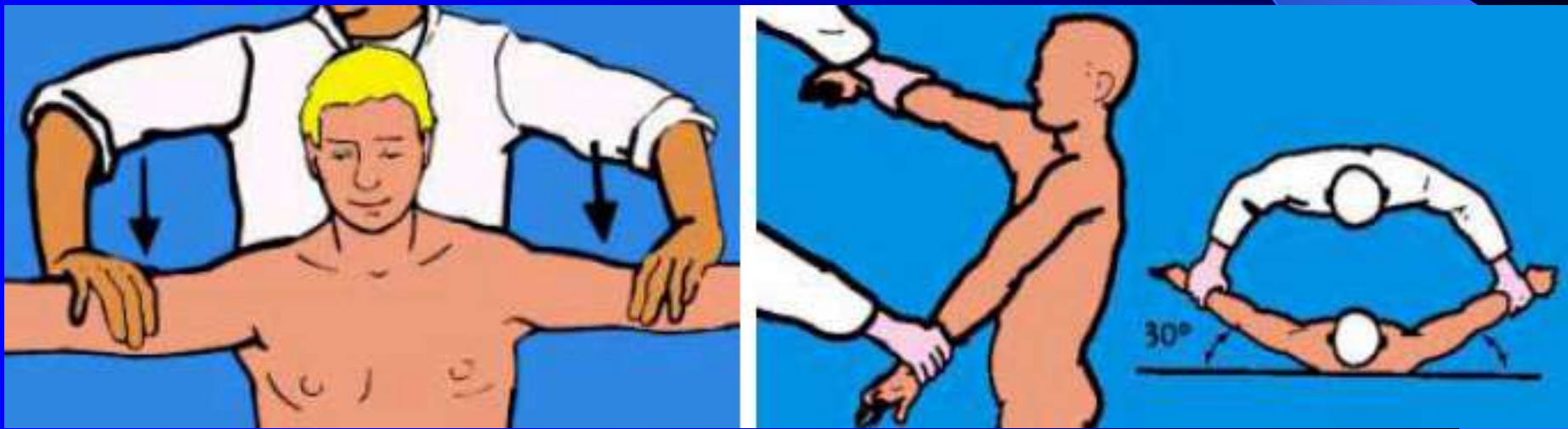
**Palm up test**



# Articulation de l'épaule

- Manœuvre

Testing du supra épineux



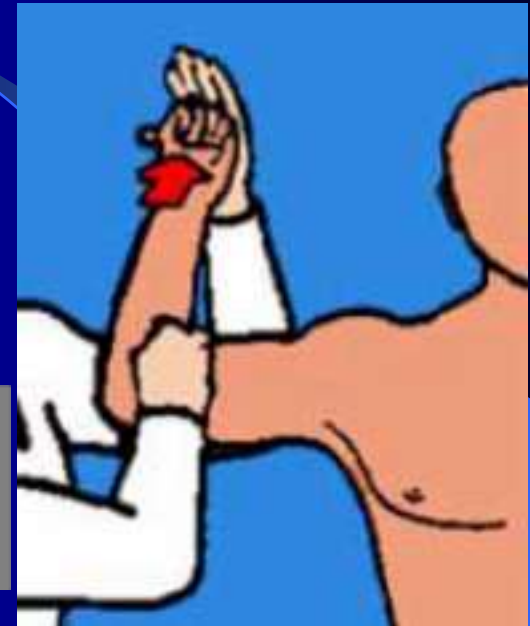
Manœuvre de Jobe

# Articulation de l'épaule

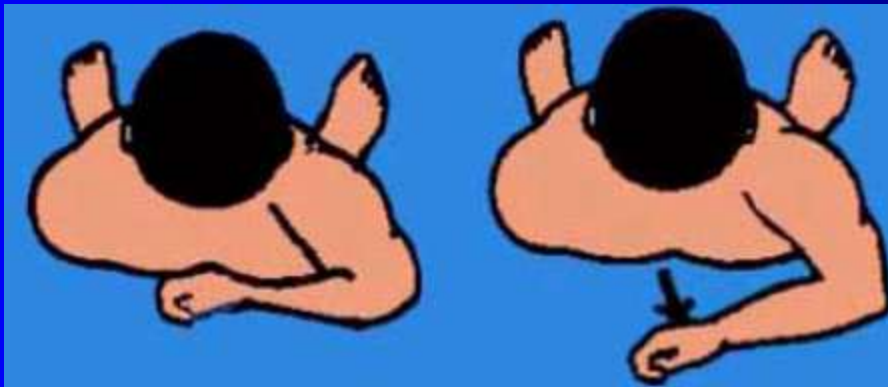
- Manœuvre

Testing de l'infra épineux

Manœuvre de  
Patte



Testing du subscapulaire



Manœuvre de  
Lift off

# Articulation de l'épaule

- Étiologie les plus fréquentes
  - Conflit sous acromial (douleur)
  - Pathologie coiffe des rotateurs
    - inflammation (douleur)
    - rupture (impotence fonctionnel)
  - Capsulite rétractile (raideur)